ATUALIDADES EM ENDODONTIA

Renato Girelli Coelho
Caroline Felipe Magalhães Girelli
Mariane Floriano Lopes Santos Lacerda
Gabriel Pinheiro Lacerda
Carolina Oliveira de Lima
Iara Vieira Ferreira
Hemily Duarte Silva
Davi Cunha Bernardo

univale editora

Atualidades em Endodontia

Fundação Percival Farquhar (FPF)

Presidente
Rômulo César Leite Coelho

Universidade Vale do Rio Doce (Univale)

Reitora
Lissandra Lopes Coelho Rocha

Pró-Reitora
Adriana de Oliveira Leite Coelho

Univale Editora

Editora-chefe
Deborah Luísa Vieira dos Santos (Univale)

Univale Editora
Campus Antônio Rodrigues Coelho
Rua Israel Pinheiro, 2000 – Universitário
35020-220 Governador Valadares (MG)
Tel.: (33) 3279-5568 – Fax: (33) 3279-5543
editora.univale.br
editora@univale.br

Renato Girelli Coelho
Caroline Felipe Magalhães Girelli
Mariane Floriano Lopes Santos Lacerda
Gabriel Pinheiro Lacerda
Carolina Oliveira de Lima
Iara Vieira Ferreira
Hemily Duarte Silva
Davi Cunha Bernardo

Atualidades em Endodontia

univale editora
Governador Valadares

© 2023 da Editora Univale
Todos os direitos desta edição estão reservados, inclusive o de reprodução total ou parcial, em qualquer meio, com base na Lei nº9.610, de 19 de fevereiro de 1998, Lei de Direitos Autorais.

Projeto Gráfico e Arte Final da Capa
Douglas Rodrigues Portela Silveira
Rebeca Dias Reis

Apoio Financeiro
Universidade Federal de Juiz de Fora

Revisão de Texto
Carolina Vieira de Lima
Caroline Felipe Magalhães
Mariane Floriano Lopes Santos Lacerda
Ísis Carolina Garcia Bispo

Imagens
Mauro Henrique Chagas e Silva

DADOS INTERNACIONAIS DE CATALOGAÇÃO NA PUBLICAÇÃO (CIP)
Ficha Catalográfica – Sistema de Bibliotecas (SiBi/UNIVALE)

A886 Atualidades em Endodontia [recurso eletrônico] / Renato Girelli Coelho et al. – Governador Valadares : Univale Editora ; Passo Fundo : Acervus, 2023.
51 p. : il. color.

ISBN 978-65-87227-38-2

1. Endodontia. 2. Odontologia. 3. Biocerâmica - Endodontia. 4. Laser - Endodontia 5. Terapia fotodinâmica. I. Coelho, Renato Girelli. II. Girelli, Caroline Felipe Magalhães. III. Lacerda, Mariane Floriano Lopes Santos. IV. Lacerda, Gabriel Pinheiro. V. Lima, Caroline Oliveira de. VI. Ferreira, Iara Vieira. VII. Silva, Hemily Duarte. VIII.Bernardo, Davi Cunha. IX. Título.

CDU: 616.314
CDD: 617.6342

Ficha elaborada pela bibliotecária Ma. Isis Carolina Garcia Bispo – CRB5-2037

SUMÁRIO

1 BIOCERÂMICOS NA ENDODONTIA 8
1.1 O que são biomateriais..... .8
1.2 Biocerâmicos: conceito e histórico na Odontologia..... .8
1.3 Composição dos biomateriais 10
1.4 Mecanismo de ação 12
1.5 Propriedades dos cimentos biocerâmicos à base de silicato tricálcico 13
1.6 Indicações..... 14
1.7 Caso clínico..... 14
1.8 Considerações finais 19

2 LOCALIZADORES APICAIS NA ENDODONTIA.....20
2.1 Limite apical de trabalho e sua importância: histórico dos localizadores apicais 20
2.2 Como utilizar 23
2.2.1 Sequência Operatória..... 23
2.3 Vantagens e desvantagens 24
2.4 Indicações e limitações 25
2.5 Considerações Finais 26

3 LASER EM ENDODONTIA 27
3.1 Introdução..... 27
3.2 HISTÓRICO DO LASER: o que é laser e como surgiu? 27
3.3 Tipos de laser da odontologia 29
3.4 Terapia Fotodinâmica (PDT) na edodontia 29
3.4.1 Mecanismo da PDT 30
3.4.2 Componentes da PDT 30
3.5 Aplicação/Indicação..... 34
3.6 Casos clínicos..... 37
3.7 Considerações finais 39
REFERÊNCIAS 40

1 BIOCERÂMICOS NA ENDODONTIA

1.1 O que são biomateriais

Diante da valorização dos princípios estéticos e mecânicos dos materiais restauradores, os fatores biológicos vêm sendo amplamente estudados, visto sua extrema importância para a manutenção da saúde do paciente, devendo ser levados em consideração para se obter o sucesso. Além disso, a maioria dos materiais de uso odontológico é constituída de hidrocarboneto, ou seja, derivados do petróleo, sendo inertes ou até mesmo tóxicos aos tecidos vitais.

Assim, surge o termo biomaterial, que tem sido apresentado com diversos significados por autores distintos, mas que de forma geral se conceitua como dispositivo capaz de se interligar com sistemas biológicos, de forma biocompatível, ou seja, não induzindo reações adversas no sítio de implantação ou mesmo sistemicamente, permitindo ou atuando no sistema biológico com o objetivo de substituir tecidos ou promover a reparação tecidual, podendo ser classificados como bionertes, bioativos e geneticamente modificados (PIREZ et al., 2015).

A utilização dos biomateriais, datada desde a antiguidade, muito antes da medicina moderna, com o passar dos anos se fortaleceu na Odontologia, sendo notória a utilização desses biomateriais na prática clínica, como um aparato terapêutico nas diversas modalidades (BUGARIN JUNIOR; GARRAFA, 2007).

Cabe ao Cirurgião Dentista, portanto, conhecer acerca desses biomateriais, analisando de forma detalhada as vantagens e desvantagens que cada um pode apresentar para o paciente, bem como selecionarosmateriais dentários adequados, individuais para cada situação clínica, visando à manutenção da saúde do paciente, da equipe de trabalho e do meio ambiente, pois além desses produtos manterem um contato direto com o tecido vivo, eles também permanecem no organismo do paciente por longos períodos de tempo.

1.2 Biocerâmicos: conceito e histórico na Odontologia

O termo cerâmico, do grego κέραμος *Keramikós*- argila queimada- está relacionado a qualquer classe de material sólido inorgânico, não-metálico que seja submetido a altas temperaturas (aproximadamente 540°C) na sua manufatura, ou seja, são formados pela ação do calor e subsequente resfriamento.

As cerâmicas começaram a ser utilizadas como biomateriais a partir de 1894, quando Dreesman propôs o uso de gesso como um substituto para o osso. Em 1970, particularidades mais compatíveis do material com o tecido vivo foram evidenciadas, destacando-se as excelentes propriedades de biocompatibilidade devido à sua similaridade com o processo biológico de formação de hidroxiapatita e à capacidade de induzir uma resposta regenerativa no corpo humano. Além disso, não são tóxicos e apresentam diversas propriedades que agem ativamente no processo de cicatrização biológica, como a capacidade osteoindutiva intrínseca, pois absorvem substâncias osteoindutoras na presença de processo de cicatrização óssea (CHENG et al., 2010).

Introduzido na Odontologia em meados dos anos 90, oagregado de trióxido mineral, amplamente difundido na literatura como MTA, tem como precursor o cimento de Portland, descoberto por Joseph Aspadim, em 1824. Ao misturar carbonato de cálcio com argila, triturar e acrescentar água, o pesquisador obteve uma mistura que se assemelhava à Portland stone, pedras de Portland, cidade onde morava. O cimento de Portland, em sua composição original, foi utilizado pela primeira vez na Odontologia, por White em 1878. No entanto, foi só em 1993, que Torabinejad e colaboradores escrevem o primeiro artigo utilizando um novo material oriundo do cimento de Portland, porém desprovido dos metais pesados na sua composição, como Arsênio, Cromo e Alumínio (LEE; MONSEF; TORABINEJAD, 1993).

Estudos realizados em animais ao nível experimental, evidenciaram, por meio de acompanhamento histológico, uma deposição frequente de novo cemento na região periapical, tanto na superfície dentinária como no MTA utilizado, o que propiciou a classificação do MTA como bioativo. Aprovado para uso pela FDA, em 1998, provou ter uma grande capacidade de vedação, alta estabilidade e uma excepcional biocompatibilidade, sendo amplamente utilizado na Endodontia desde então, devido aos altos níveis de sucesso dos tratamentos (VON ARX, 2016). O primeiro uso de biomateriais foi como cimento reparador, sendo comercializado nos Estados Unidos a partir de 1999 com o nome de ProRoot MTA (Dentsply). Em 2001, a empresa brasileira Angelus começou a comercializar o primeiro biocerâmico brasileiro usado para reparação, que foi o MTA Cinza. E logo em 2003, criou-se o MTA branco (Angelus).

O MTA devido à sua capacidade de selamento, sua expressiva bioatividade e capacidade de induzir a formação de tecido mineralizado tornou-se, ao longo dos anos, o material padrão-ouro para o tratamento de perfurações, tampão apical em dentes com ápice aberto (rizogênese incompleta), barreira cervical em casos de revascularização e obturação retrógrada após os pro-

cedimentos de apicetomia (TORABINEJAD & PARIROKH 2009, ERTAS et al. 2014). No entanto, o MTA apresenta algumas propriedades indesejáveis, como solubilização, dificuldade de manipulação, tempo de presa prolongado e a possível descoloração das estruturas dentárias com seu uso (TORABINEJAD et al. 2018). Com o objetivo de melhorar as propriedades, ao longo do tempo a composição do MTA foi sendo modificada e novos cimentos reparadores a base de silicato tricálcico foram desenvolvidos como o Biodentine (Septodont), MTA Repair (Angelus). Na tentativa de eliminar a dificuldade de manipulação destes materiais, foram criados materiais prontos para uso como o Bio C Repair (Angelus).

Além disso, mudanças nas suas formulações foram realizadas com o objetivo de desenvolver novos cimentos endodônticos com propriedades biológicas mais favoráveis (ZHANG; LI; PENG, 2009). A partir dessas mudanças surgiram então os primeiros cimentos obturadores de canal àbase de silicato de cálcio (CHEN et al., 2009; ZHANG; LI; PENG, 2009, ZHAO et al., 2005). Essa classe de materiais é comumente denominada de cimentos à base de silicato de cálcio, cimentos hidráulicos ou biocerâmicos (DONNERMEYER et al., 2019).

O primeiro cimento endodôntico contendo silicato de cálcio foi um cimento à base de resina de salicilato, o MTA Fillapex® (Angelus). Ao contrário do que se esperava, esse cimento apresentou níveis de citotoxidade elevados, acima dos encontrados nos cimentos resinosos à base de resina epóxi (KAWACHI et al., 2000).

Depois disso, cimentos obturadores de canais radiculares pré-misturados e prontos para uso à base de silicato de cálcio foram lançados no mercado como o iRoot SP® (Innovative BioCeramix), EndoSequence BC Sealer® (Brasseler), TotalFill BC Sealer® (FKG Dentaire) e o Bio C Sealer (Angelus).

1.3 Composição dos biomateriais

As características dos cimentos reparadores e obturadores estão relacionadas à sua composição.

O MTA apresenta como formulação um pó e um líquido, a serem manipulados no momento da utilização. O pó é formado por trióxidos associados a partículas minerais hidrofílicas. O silicato tricálcico (C3S) é seu principal componente correspondendo cerca de 68% na sua composição (CAMILLERI, 2008).

De acordo com os fabricantes, são constituídos por silicato tricálcico, silicato dicálcico, aluminato tricálcico, aluminato tricálcico de ferro, óxido de bis-

muto, óxido de cálcio, sulfato de cálcio, óxido de magnésio, óxido de sódio, óxido de potássio e íons de cálcio e fósforo, sendo que 50-75% do cimento é constituído de óxido de cálcio e 15-20% de dióxido de silicato que juntos formam 70-95% do material. Quando esses componentes são manipulados ocorre a formação de silicato tricálcico, silicato dicálcico, aluminato tricálcico e aluminoferritina tetracálcico (COSTA et al., 2012). Os mais utilizados na odontologia são compostos majoritariamente, por silicatos de cálcio, óxido de zircónio, óxido de tântalo e fosfato de cálcio monobásico (BRANDÃO, 2017).

O cimento MTA era encontrado na forma de pó cinza ou branco. A diferença entre os dois se dá pela concentração do composto aluminoferritinaque é responsável pela coloração acinzentada e que o pó branco não apresenta (COSTA et al., 2012). Assim, o MTA cinza foi descontinuado no mercado, porque acreditava-se que tal componente era o responsável pelo manchamento dos dentes. No entanto, mesmo com a remoção do composto aluminoferritina, o manchamento das coroas, principalmente dos dentes anteriores, persistiu. Estudos demonstraram que o hipoclorito de sódio, em contato com o radioapicificador óxido de bismuto causava tal manchamento, e assim, substituiu-se o óxido de bismuto por tungstato de cálcio. Outro componente que foi removido da composição original é o gesso, devido ao maior tempo de pressa (aproximadamente quinze minutos) que esse componente propicia a mistura (COSTA et al., 2012).

Em alguns materiais tem sido acrescentado fosfato de cálcio na composição, para ter mais fosfato livre e assim potencializar suas propriedades de reparo (COSTA et al., 2012).

No que tange o líquido, primeiramente foi composto apenas de água destilada. No entanto, sua consistência arenosa ao final da manipulação e consequente dificuldade de inserção na cavidade, fizeram com novas fórmulas fossem testadas. Sendo assim, o líquido passou a receber 2% de plastificante em sua composição, o que acarretou melhora na manipulação e inserção (CINTRA et al., 2017).

Outra modificação associada ao material, diz respeito à granulometria, ou seja, ao tamanho das partículas. Com o advento da nanotecnologia, as partículas que antes apresentavam tamanho variando em torno de 25 mm, passaram a ser reduzidas a micrômetros, podendo atualmente apresentar tamanhos nanométricos, em alguns casos. Essa redução do tamanho das partículas, atribuiu melhoras nas suas propriedades, pois tornaram-se mais fácil de manipular, mais resistentes, menos porosas e com maior escoamento (FARAONI et al., 2013). Além disso, permitiu ao material a nova formulação

putty-pronto para uso, e a formulação de cimentos endodônticos obturadores.

Quadro 1 - Composição dos principais cimentos biocerâmicos disponíveis no mercado

ProRoot MTA	Angelus MTA	MTA HP Angelus	Biodentine
Silicato de Cálcio e aluminato	Silicato de Cálcio e aluminato	Silicato de Cálcio e aluminato	Silicato de Cálcio e aluminato
Gesso	-	-	Carbonato de Cálcio
Óxido de Bismuto	Óxido de Bismuto	Tungstato de Cálcio	Óxido de Zircônia
Água Destilada	Água Destilada	Água destilada com aditivo orgânico	Água com 15% de Cloreto de Cálcio e Policarboxilato

Fonte: Autores (2022).

Ao conjunto de alterações dos componentes, que culminaram nas melhoras da radiopacidade, no tempo de presa e na manipulação, deu-se o nome de biocerâmicos de segunda geração (CAMPS; ABOUT, 2003; CINTRA et al., 2017).

1.4 Mecanismo de ação

O mecanismo de ação dos biocerâmicos é descrito como uma reação de hidratação de seus silicatos, sendo o silicato de cálcio (Ca_2SiO_4) o principal responsável (DAMMASCHKE et al., 2005; CAMILLERI, 2008).

A partir de sua propriedade hidrofílica, a água dos túbulos dentinários interage com o cimento biocerâmico resultando em uma estrutura emaranhada que confere resistência ao material. Isso acontece devido os silicatos de cálcio, hidratados com a água, produzirem um gel de hidrato de silicato de cálcio (C-S-H) e hidróxido de cálcio $Ca(OH)_2$. O hidróxido de cálcio, por sua vez, reage com íons fosfato (PO_4--) presentes na estrutura dentinária, que precipitam levando a formação de hidroxiapatita e água (ROCHA, 2018).

As seguintes reações de hidratação (A, B) do silicato de cálcio e a sua reação de precipitação, assim como a reação de fosfato de cálcio estão apresentadas a seguir (YANG; TROCZYNSKI; LIU 2002).

$$(A)\ 2[3CaO.SiO_2] + 6H_2O \text{ ----> } 3CaO.2SiO_2.3H_2O + 3Ca(OH)_2$$
$$(B)\ 2[2CaO.SiO_2] + 4H_2O \text{ ----> } 3CaO.2SiO_2.3H_2O + Ca(OH)_2$$
$$(C)\ 7Ca(OH)_2 + 3Ca(H_2PO_4)_2 \text{ ----> } Ca10(PO_4)6(OH)_2 + 12H_2O$$

A hidroxiapatita formada possibilita a interação entre o biocerâmico às paredes dentinárias, gerando uma ligação química entre o cimento e a dentina. Além disso, a água resultante da reação ajuda no controle da taxa de, propiciando uma interação contínua do silicato de cálcio e água, que por sua vez, leva a formação de silicato de cálcio hidratado (AGUIAR, 2020).

Além disso, o hidróxido de cálcio formado se dissocia em íons cálcio e íons hidroxila. Os íons hidroxila (OH^-) vão tornar o pH alcalino, e consequentemente induzem a secreção de fibronectina. Os íons cálcio (Ca^{++}) reagem com o dióxido de carbono, presente no tecido inflamado (CO_2) formando calcita ($CaCO_3$). A associação dos cristais de calcita com a fibronectina vão gerar colágeno tipo I, que se diferenciam em odontoblastos, cementoblastos e osteoblastos, e ao se ligarem aos íons cálcio livres, se tornaram mineralizados (HOLLAND; LIGHT, 1999; TAY et al., 2007; CINTRA et al., 2017).

1.5 Propriedades dos cimentos biocerâmicos à base de silicato tricálcico

Os cimentos biocerâmicos apresentam propriedades físicas, químicas e biológicas adequadas para o sucesso do tratamento. Entre as principais propriedades está a biocompatibilidade e a bioatividade em que o cimento induz a resposta tecidual e neoformação de hidroxiapatita quando atinge sua presa, o que possibilita a união química entre o material e a dentina do elemento dentário. Esse processo, que consiste na integração do cimento com a dentina formando um outro material como se fosse um processo adesivo, é conhecido como biomineralização (TORABINEJAD E PARIROKH, 2009).

Ademais, os materiais à base de silicato tricálcico utilizados como cimento reparador são hidrofílicos e de baixa solubilidade, o que permite a relação com os túbulos dentinários. Trabalha-se em meio úmido, pois necessitam dessa água para que ocorra a reação química (SANTANA; BOTELHO; BARROS, 2021).

Outra propriedade refere-se à estabilidade dimensional. À medida que as partículas se hidratam, elas se expandem e assim, minimizam os gaps existentes entre a parede dentinária e o cimento, aumentando a estabilidade dimensional ao invés de contrair (BORGES et al., 2011).

Após a hidratação das partículas, ocorre a formação de hidróxido de cálcio

(CaOH2) que se dissocia em íons Cálcio (Ca++) e íons hidroxila (OH-). Os íons hidroxila tornam o pH do meio alcalino, que por sua vez, inibem o crescimento microbiano (BORGES et al., 2011).

Pode atrapalhar o uso de técnicas de obturação termoplastificadas, devido ao ressecamento dos túbulos dentinários, prolongando o tempo de endurecimento do material. Da mesma forma, pode apresentar dificuldade de remoção desse material em caso de retratamento endodôntico, devido a formação de hidroxiapatita e a maior adesão à parede dentinária, sendo necessário maior tempo para o procedimento clínico e emprego de técnicas e instrumentos não convencionais, tais como a utilização de pontas ultrassônicas (FRANÇA et al., 2017).

Em relação à fluidez, como a taxa de escoamento é acima da recomendação da Organização Internacional para Padronização (ISO), ainda não se há um consenso entre os benefícios e malefícios dessa propriedade, necessitando de estudos à longo prazo, para confirmar tal ou qual afirmação, bem como suas características físico-químicas (SANTANA; BOTELHO; BARROS, 2021).

1.6 Indicações

Os biocerâmicos têm sido usados frequentemente na Endodontia em diversos procedimentos, que vão desde capeamento pulpar direto e pulpotomia, passando por reparos de defeitos radiculares reabsortivos e perfurações, retro-obturação apical, até tornar-se um auxiliar da regeneração, induzindo a apicificação e apicogênese (OLIVEIRA, 2014; RAGHAVENDRA et al., 2017).

Uma das principais funções do cimento endodôntico é exatamente vedar a interface deixada entre guta-percha e parede do canal. No entanto, para se comportarem como cimento endodôntico, precisam ter bom escoamento (SIQUEIRA JUNIOR et al., 2012). Indústrias entendendo a importância dessa propriedade, desenvolveram materiais obturadores biocerâmicos, a partir da redução de partículas, de 58μm para 7μm.

O cimento MTA Fillapex (Angelus, Londrina, PR, Brasil) considerado material de transição, foi o primeiro material obturador a apresentar em sua composição, partículas biocerâmicas e tem em sua formulação uma base resinosa, o que o torna apropriado para o uso com cones obturadores (LISBOA et al., 2017).

Novos materiais biocerâmicos, pré-manipulados, com excelente fluidez e estabilidade dimensional, foram introduzidos no mercado. Suas partículas inferiores a 2 μm, permitem a utilização de pontas capilares, alcançando áreas não preenchidas. Além disso, sua atividade antimicrobiana e biocompatibili-

dade adequada, evitando reações inflamatórias em casos de extravasamento, inferem a esses materiais propriedades até então não alcançadas por outros materiais obturadores (QUINTÃO et al., 2020).

1.7 Caso clínico

Paciente MJLJ, leucoderma, sexo feminino, com 10 anos de idade, compareceu ao consultório particular com a queixa principal de dor e perda de dois dentes anteriores. Ao ser feita a história pregressa, a responsável relatou que a criança teve uma queda por acidente ciclístico, bateu com o queixo no chão, com a avulsão de dois dentes e que o acidente tinha ocorrido a 20 minutos atrás. Os dentes foram encontrados e colocados em um meio de armazenamento com água gelada. A história médica pregressa não apresentou nenhuma alteração. Ao exame clínico foi observado edema e escoriações na face e lábio inferior esquerdo (Fig.1A) e ausência dos dentes 21 e 22 (Fig.1B). À palpação não foi observada fratura do trabeculado ósseo ou mobilidade dos dentes 11 e 12. Inicialmente, sob anestesia por bloqueio do nervo alveolar superior anterior com lidocaína a 2% com epinefrina 1: 200,000 (Alphacaine; DFL, Rio de Janeiro, RJ, Brasil), foi feita limpeza e antissepsia do local, e, posteriormente, os dentes foram lavados cautelosamente com soro fisiológico para remoção de pequenos grãos de areia encontrados na raiz dos dentes, sem, contudo, manusear a superfície radicular. Os alvéolos não foram curetados mantendo com isso, o coágulo sanguíneo, os dentes 21 e 21 foram reinseridos no respectivo alvéolo dentário, reposicionados (Fig.1C) e feita uma esplintagem semirrígida com fio de nitinol envolvendo os dentes 13,12, 11,21,22,23 (FIg.1D), fixado com resina composta VITRA (FGM, Joinville, SC, Brasil) e sistema adesivo ÂMBAR (FGM, Joinville, SC, Brasil) durante 10 dias. Em seguida, foi realizado ajuste oclusal, e prescrita medicação sistêmica com amoxicilina 500mg de 8/8h por 7 dias, nimesulida 100mg de 12/12h por 2 dias e dipirona 500mg de 6/6h por 2 dias. Decorridos este período, a esplintagem foi removida e foram feitos testes térmicos de sensibilidade pulpar com Endo-Ice® (Maquira Dental, Maringá, Paraná, Brasil) com respostas positivas nos dentes 21 e 22. Radiografias periapicais digitais (RPD) (Digital system XDR®, São Paulo, Brasil) sugeriram espessamento do ligamento periodontal (Fig. 2A) e ao exame clínico foi observada ausência de mobilidade ou processo inflamatório gengival. Decorridos 20 dias, novamente foram realizados os testes de sensibilidade pulpar (reposta positiva para o dente 22) e radiografias, com imagens sugestivas de reabsorção radicular externa no dente 21 (Fig. 2B). Baseados nos achados clínicos e exame radiográfico, o

diagnóstico clínico foi necrose pulpar e reabsorção radicular externa (RRE) no dente 21. Após criterioso estudo do caso, as opções de tratamento foram discutidas com os responsáveis e o termo de consentimento livre e esclarecido foi obtido para realização do tratamento endodôntico do dente 21.

Todos os procedimentos foram realizados sob isolamento absoluto com lençol de borracha (Hygenic®, Coltene® Switzerland) e fixados com barreira gengival Top Dam® (FGM, Joinville, SC, Brazil). O acesso ao canal radicular foi realizado com broca esférica diamantada de haste longa, e o comprimento de trabalho foi confirmado pelo localizador eletrônico apical Root ZX2 (J Morita, Fushimi-ku, Japan). O preparo do canal radicular foi realizado utilizando com o sistema de níquel titânico reciprocante Wave One Gold Primary (25/07) (Dentsply Maillefer, Ballaigues, Suíça) e simultaneamente foi realizada copiosa irrigação com hipoclorito de sódio a 5,25% (NaOCl) (Lenza Pharma, MG, Brasil) e irrigação com ácido etilenodiaminotetracético a 17% (EDTA) (Lenza Pharma, MG, Brasil) por um minuto. A irrigação final foi realizada com NaOCl, em seguida, o canal foi seco com pontas de papel absorvente e preenchido com hidróxido de cálcio ULTRACAL (Ultradent Products Inc., Indaiatuba, SP) (Fig.2C). Uma pequena esponja estéril foi colocada na câmara pulpar, a qual foi então selada com duplo restaurador provisório com Coltosol (Coltene, Whaledent, EUA) e resina Flow Surefil (Dentsply Caulk, Derbyshire, Inglaterra). Após 10 dias foram realizadas novas RPD e devido a imagem sugestiva de aumento das áreas de RRE foi solicitada tomografia computadorizada de feixe cônico (TCFC) para melhor planejamento do caso. As imagens mostraram reabsorções externas no dente 22, então optou-se pelo tratamento endodôntico seguindo o mesmo protocolo adotado para o dente 21(Fig.2D). Foram realizadas trocas de hidróxido de cálcio, com intervalos de 10 dias por três meses até a observação radiográfica do contorno da superfície radicular e diminuição do espessamento do ligamento periodontal (Fig.2E). Os canais foram irrigados com NaOCl para remoção do hidróxido de cálcio e secos com um papel absorvente para manter os túbulos dentinários úmidos. Em seguida, o canal foi todo preenchido com o cimento obturador Bio C-Sealer (Angelus, Londrina, PR, Brasil) através de uma ponta aplicadora colocada a 2mm do forame, Uma bolinha de algodão estéril foi colocada na câmara e foi feito o selamento provisório com ionômero de vidro fotopolimerizável (FGM, Joinville, SC, Brasil). Na sessão seguinte, a bolinha de algodão foi removida e toda câmara foi vedada com cimento de ionômero de vidro fotopolimerizável (FGM, Joinville, SC, Brasil) (Fig.2E).

Figura 1 - Caso clínico de avulsão dos dentes 21 e 22

Fonte: Mauro Henrique Chagas e Silva (2019).

Legenda: (A) Paciente após o trauma com escoriações na face, edema no lábio inferior.

(B) Exame clínico logo após o acidente com avulsão dos dentes 21 e 22.

(C) Reposicionamento dos dentes 21 e 22 com pressão digital.

(D) Splintagem semi-rígida com fio de Nitinol fixado com resina composta e sistema adesivo incluindo dentes 23, 22, 21, 11, 12, 13.

Figura 2 - Controle radiográfico após reimplante dos dentes 21 e 22

Fonte: Mauro Henrique Chagas e Silva (2019).
Legenda: (A) Radiografia Periapical após 10 dias dos reimplantes dentários com espessamento do ligamento periodontal do dente 21.
(B) RPD após 30 dias imagem sugerindo áreas de reabsorção radicular externa no dente 21.
(C) RPD com a medicação de hidróxido de cálcio preenchendo o canal do dente 21.
(D) Imagem radiográfica com medicação intracanal nos dentes 21 e 22.
(E) Radiografia final com canais dos dentes 21 e 22 obturados com cimento BIO C-sealor e velamento da câmara com ionômero de vidro fotopolimerizável.

1.8 Considerações finais

Os biocerâmicos por serem um material atóxico, possuírem um tempo de presa mais curto, capacidade de formar hidroxiapatita durante sua presa, fácil manipulação e aplicação, alta biocompatibilidade e ação antimicrobiana, vêm ganhando um espaço promissor na Endodontia, apresentando altas taxas de sucesso. Diante disso, novos estudos, à longo prazo, devem ser encorajados a fim de aumentarem o conhecimento sobre o comportamento clínico desses materiais e assim, possibilitar contornar as limitações inerentes à técnica.

2 LOCALIZADORES APICAIS NA ENDODONTIA

2.1 Limite apical de trabalho e sua importância: histórico dos localizadores apicais

A Endodontia pode ser conceituada como uma das mais complexas e minuciosas especialidades odontológicas. Ainda que seu resultado seja uma complexa derivação de vários procedimentos durante as fases operatórias, a precisão na determinação do comprimento de trabalho é um passo importante durante o início da terapia endodôntica, uma vez que há interdependência com as fases subsequentes do tratamento endodôntico. A correta determinação do comprimento de trabalho (CT) é um fator importante que corrobora no sucesso do tratamento endodôntico, além de evitar consequências desagradáveis, dentre elas a formação de degraus na parede do canal radicular, instrumentação e obturação inadequada, o que eventualmente favorece a persistência da dor em função da polpa remanescente inflamada e/ou infectada no terço apical do canal radicular. Além do que, deve ser considerada a infiltração do fluido do tecido perirradicular para o espaço não preenchido pelo material obturador, consequentemente ocasionando o surgimento ou a longevidade da lesão periapical. perfuração radicular, pós-operatório sintomático.

Assim, para se identificar o CT é preciso, antes, determinar dois pontos importantes; o referencial externo; e o limite apical que culminará no ponto final da instrumentação (LINS, 2019). Segundo Schilder (1967) o limite ideal de trabalho é a junção cementodentinária formada por um cone de dentina com base voltada para a parte coronal do dente, e um cone formado por cemento com base voltada para o ápice do dente. Essa constrição se encontra aproximadamente a 0,5mm do forame apical, e tem diâmetro aproximado de 0,22mm, porém, pode ser diferente em alguns casos, dificultando a determinação do comprimento de trabalho (SOUSA et al., 2020).

Algumas técnicas para a determinação do CT foram utilizadas ao longo do tempo, como sensibilidade tátil e posteriormente a tomada radiográfica, onde o limite apical de trabalho é determinado com um recuo de um milímetro do ápice radiográfico. Entretanto, embora a tomada radiográfica seja a técnica mais empregada na determinação do comprimento de trabalho, não é totalmente segura devido a impossibilidade de visualizar a região de constrição

apical exata e por erros na tomada radiográfica e na sua interpretação. Esses erros podem ser decorrentes da radiografia ser bidimensional e o dente tridimension al, levando a distorções e variações (FREITAS et al., 2012). Além disso, seu uso limitado, devido ao potencial risco a saúde tanto do paciente como do profissional, bem como à impossibilidade de encontrar a constrição apical, em função da existência de variáveis nas técnicas, angulações, entre outros fatores influenciadores na produção da imagem radiográfica, levando ao erro (KIELBASSA et al, 2003; LAURETTI, 2005).

Devido às dificuldades expressas anteriormente, alguns estudiosos no ano de 1918 já perceberam importância da determinação do limite do canal radicular, e que a intervenção além desse limite causaria sérios danos ao prognóstico do paciente (FERREIRA; FRONER; BERNARDINELI, 1998). Assim, o uso de dispositivos eletrônicos vem como uma alternativa viável para mensurar o comprimento do canal radicular. Esses dispositivos são conhecidos como localizadores apicais eletrônicos e a ação desses aparelhos se dá através de mecanismos que detectam a transição do tecido pulpar para o periodontal.

A ideia de se empregar um dispositivo eletrônico no interior do canal radicular para mensurá-lo foi proposta por Custer (1918), entretanto pouca coisa foi desenvolvida. Mais tarde, Suzuki (1942) investigou as propriedades de resistência elétrica dos tecidos orais, a partir da indicação do valor da diferença do potencial elétrico entre o complexo dentinocementário e o ligamento periodontal, conduzindo ao surgimento do primeiro aparelho eletrônico foraminal, desenvolvido por Sunada (1962), que foi considerado como localizador apical de primeira geração. Estes aparelhos eram constituídos por dois eletrodos, um acoplado a um instrumento inserido no canal e outro preso na mucosa bucal. Entre os eletrodos determinava-se uma corrente contínua baixa amperagem. E sua medição era realizada através de um amperímetro calibrado em 40 μA. Assim que a ponta do instrumento atingia o ligamento periodontal, o circuito se fechava e a agulha se movia de 0 a 40 μA, sendo esse o ponto correspondente à saída do forame apical (RAMOS E BRAMANTE, 2005). No entanto, estes aparelhos não eram eficientes devido à difícil aplicabilidade e a presença de umidade da cavidade oral (FERREIRA; FRONER; BERNARDINELI, 1998), sendo necessário um canal seco e livre de sangue, pus ou tecido pulpar, pois quando a ponta do instrumento toca esses tipos de fluidos no interior do canal, estes modificam a resistência elétrica, fechando o circuito, assim indicando erroneamente que a constrição apical foi atingida (SILVA E ALVES, 2011), o que inviabilizava a determinação do CT.

Com o passar dos anos e o aumento de pesquisas nessa área, foi possível determinar a evolução do localizadores apicais. Os localizadores apicais de

segunda geração surgiram em 1980 e se basearam na utilização da oposição ao fluxo de corrente alternada, ou seja, a impedância como forma de mensurar o comprimento do canal radicular. Esses localizadores reconheciam a constrição apical como o ponto com o maior valor de impedância (SILVA E ALVES, 2011).

No entanto, as limitações dos localizadores de primeira e segunda gerações persistiam e apresentavam pequena efetividade de leitura na presença de fluidos e tecido pulpar, necessitando de um canal seco e livre de material condutor de corrente elétrica, inviabilizando seu uso clínico apresentando comprimento de pequenos índices de precisão e confiabilidade. além da necessidade de calibração (SILVA E ALVES, 2011).

A terceira geração de localizadores foi criada já em 1990 e tem similaridades com a anterior, mas a diferença é que essa geração faz uso de duas frequências para determinar a posição da constrição apical e possuem microprocessadores aptos a efetuarem os cálculos de forma mais exata (SILVA E ALVES, 2011). Esses aparelhos de terceira geração, são denominados Localizadores Apicais Eletrônicos do tipo frequência-dependente. Os modernos equipamentos operam sob o princípio da detecção da diferença entre dois valores de impedância, calculados a partir de duas ou mais frequências diferentes. A unidade utiliza uma alça labial com um dos polos e o outro corresponde a lima que será introduzida no canal. A leitura da diferença de potencial elétrico dos tecidos propicia a execução de medições eletrônicas.

A parede dentinária do canal radicular, exibe uma baixa condutividade elétrica, sendo que à medida que se aproxima do terço apical, a camada de tecido dentinário torna-se menos espessa, diminuindo sua capacidade de isolamento elétrico. Esta diminuição gradativa é interpretada eletricamente com uma diminuição da impedância da dentina. Esses parâmetros apresentados capacitam as unidades a operarem em ambientes com substâncias eletrocondutivas em presença de tecido pulpar, sangue, pus, hipoclorito de sódio dentre outros.

As pesquisas continuaram e em 1991 surgiu a quarta geração de localizadores apicais, que utilizam o "ratio method" para identificar o forame apical. Essa característica é, basicamente, a medição simultânea da impedância de duas ou mais frequências separadas, onde um quociente das impedâncias é obtido e expresso como a posição da lima no interior do canal radicular. Os aparelhos da quarta geração são os mais confiáveis pois apresentam acurácia em meios com eletrólitos, tecido pulpar e não precisam de calibração (SILVA E ALVES, 2011).

Além de preciso e confiável, o método eletrônico apresenta-se como con-

veniente ao paciente e ao operador por diminuir a exposição à radiação ionizante, reduzir o tempo do tratamento, ser de fácil utilização em pacientes com dificuldade de abrir a boca e poder ser utilizado em gestantes.

2.2 Como utilizar

Os localizadores apicais são fáceis de utilizar possuindo alta precisão quando manuseados de forma correta, com tempo de trabalho reduzido e sem risco à saúde do paciente (LOUREIRO, 2015).

Os localizadores apicais são constituídos de um cabo que possui duas alças, onde uma possui um gancho que fica encaixado na boca do paciente, em contato com a mucosa. Já a outra alça é colocada na lima que vai ser introduzida no canal radicular (FREITAS et al., 2012).

O funcionamento dos localizados se dá através do princípio de resistência elétrica entre o ligamento periodontal e a mucosa, que possui um valor constante e que pode ser encontrado. A odontometria através dos localizadores apicais é rápida e segura favorecendo o tratamento endodôntico (FREITAS et al., 2012).

2.2.1 Sequência Operatória

- Após a abertura coronária e isolamento absoluto do campo operatório, o canal radicular deve ser irrigado copiosamente com o agente irrigante escolhido. Verificar se restaurações metálicas não estão projetadas sobre as entradas dos canais.
- A carga da bateria deve estar completa.
- Deve-se certificar que os cabos estão corretamente conectados.
- Com o cabo conectado ao aparelho, ligar o aparelho antes de instalar os eletrodos no intermediário do instrumento e na comissura labial do paciente.
- Verificar o fluxo de corrente que passa pelo aparelho, encostando os dois polos.
- Pôr a alça labial no paciente.
- Inserir o instrumento no interior do canal radciular. Certificar-se que o instrumento se ajuste as paredes internas. Instrumentos muito finos poderão dar resultados falso positivo. Utilizar instrumentos de diâmetro próximo do diâmetro anatômico.
- Introduzir apicalmente a lima girando-a suavemente no sentido horário, percebendo o início da movimentação do indicador do visor.
- Ao aproximar-se das marcações finais, um alarme sonoro intermitente é

acionado. Continuar com o instrumento no sentido apical até o alarme tornar-se contínuo, posicionando a marcação relativa à posição da saída foraminal.

• Neste momento, o clínico deve proceder a marcação do comprimento real de trabalho desejado, deslizando o cursor até o ponto de referência escolhido.

Alguns cuidados especiais devem ser tomados durante as medições eletrônicas. Antes de qualquer intervenção no paciente, procure treinar as medições eletrônicas "in vitro".

Os eletrodos deverão estar livres de oxidação provenientes do contato com soluções irrigadoras e o nível da substância irrigadora não pode exceder as entradas dos canais. Se durante a aferição o mostrador oscilar com relação a marcação, sugere-se que aspire o conteúdo do sistema de canais radiculares, proceda nova irrigação e realize-se a mensuração novamente. Recomenda-se não deixar o aparelho com as baterias por um longo período, pois podem oxidar e estragar o aparelho.

Ao terminar a medição, desligue o aparelho, evitando o desperdício de bateria. Guarde sempre o cabo do equipamento reto, ou enrolado em um carretel grande, pois danos nos cabos podem danificar a mensuração.

O procedimento de tomada radiográfica após a condutometria eletrônica pode ser executado para cumprir a função de reconhecimento do trajeto do canal, uma vez que a imagem do instrumento inserido no leito do canal facilita a identificação de detalhes, como o ângulo e raio, comprimento do arco, sinuosidades, dilacerações, espessura lateral de dentina e ainda surge a relação entre a ponta do instrumento e o vértice radiográfico apical (MARTINS et al. 2014).

A condutometria eletrônica deve ser preferida com relação a radiográfica, uma vez que estudos mostram que a primeira é mais confiável. Um aspecto a ser lembrado é o caráter dinâmico da odontometria. À medida que o canal radicular é preparado, há uma tendência à retificação da porção curva, o que ocasiona uma diminuição do comprimento do canal dentinário. Isso significa que a verificação da odontometria deve ser realizada também no decorrer do preparo do canal.

2.3 Vantagens e desvantagens

A utilização dos localizadores eletrônicos foraminais é vantajosa pois permite a determinação do comprimento real de trabalho de dentes com ou sem vitalidade pulpar e em dentes decíduos ou permanentes de forma eficiente e

precisa. Dessa maneira, com a utilização desse método eletrônico, o paciente necessita de um menor número de radiografias e o tempo será otimizado uma vez que a determinação do comprimento real de trabalho será menor (GUIMARÃES et al., 2014). Vale lembrar que esse método é complementar às radiografias e tem como principal vantagem a capacidade de localizar o forame apical na obtenção do comprimento de trabalho (KIM E LEE, 2004).

Além da função de estabelecer o comprimento de trabalho, os localizadores foraminais podem ser utilizados para verificar perfurações radiculares, fraturas e reabsorções, uma vez que o dispositivo acusa o momento exato em que a ponta da lima toca o periodonto, diminuindo as chances de iatrogenias (KATZ; MASS; KAUFMAN,1991). Em situações que não é possível realizar a radiografia, como em pacientes com contraindicações, e onde não é possível visualizar o ápice na radiografia, esse instrumento facilita e permite a determinação da odontometria para o tratamento endodôntico (LOUREIRO, 2015).

Uma das dúvidas mais frequentes daqueles que desejam utilizar o localizador apical refere-se a qual modelo de equipamento adquirir. A resolução mais prudente deve estar fundamentada em dois pontos: o localizador deve pertencer ao grupo de terceira ou quarta geração e de preferência, a interface do aparelho deve ser amigável. Painéis muito complicados, leitura utilizando sequência de botões e ajustes podem comprometer a facilidade de manejo do aparelho.

2.4 Indicações e limitações

Os localizadores apicais são classificados de acordo com o seu princípio de funcionamento, sendo classificado em gerações. As principais limitações dos primeiros aparelhos referiam-se às alterações da precisão das mensurações devido à presença de fluídos, de tecido pulpar e da necessidade de isolamento do instrumento endodôntico durante o ato da mensuração (MCDONALD, 1992).

As indicações para o uso dos localizadores apicais eletrônicos são nos tratamentos endodônticos convencionais, no tratamento de pacientes gestantes, em pacientes que apresentam ânsia de vômito na realização das radiografias, superposição de estruturas anatômicas na radiografia, superposição de canais localizados no plano de incidência do feixe de raios X, acompanhamento do comprimento de trabalho durante o preparo biomecânico do canal radicular de canais curvos, detecção de comunicação entre o canal radicular e o ligamento periodontal, nos casos de perfurações radiculares, fraturas e

reabsorções (SÓ et al., 2015).

Na literatura, não existe uniformidade de concordância quanto ao diâmetro do instrumento endodôntico que deva ser utilizado nas medições eletrônicas. Os dentes com ápices amplos apresentaram maior dificuldade de obtenção do comprimento de trabalho pelo método eletrônico, demonstrando medidas menores que a realidade. Por isso são necessários instrumentos com diâmetro mais próximo possível do diâmetro do forame anatômico. Estudos de Ramos e Bramante (2005), aponta que a utilização de um instrumento compatível com o diâmetro do canal, promove leituras mais precisas na determinação do comprimento do canal radicular.

No entanto, estão contraindicados nos casos de dentes com rizogênese incompleta ou com processo de reabsorção apical avançado passíveis de serem diagnosticados na radiografia inicial. É contraindicado também em pacientes portadores de marca-passo cardíaco e em dentes que apresentam prótese ou restaurações metálicas (SOUZA NETO et al., 1995).

2.5 Considerações Finais

Para que um tratamento endodôntico tenha sucesso é necessário que ocorra a desinfecção completa do canal radicular. Desse modo, a determinação de forma precisa do comprimento de trabalho é imprescindível para que os processos de instrumentação, irrigação e obturação sejam realizados com excelência.

A determinação desse comprimento de trabalho pode ser prejudicada pela falta de habilidade do operador, dificuldade de visualização, variação anatômica e pelas limitações das radiografias, como sobreposição das estruturas

Desse modo, a medição eletrônica por meio dos localizadores apicais é um método complementar eficaz para a obtenção de uma medida de comprimento de trabalho confiável que permita ao profissional realizar os procedimentos operatórios em um limite biologicamente compatível e ainda, apresenta a técnica que melhor determina o comprimento ideal de ação dos instrumentos.

Além disso, seu um uso diminui o tempo despendido na obtenção do comprimento real de trabalho durante o tratamento endodôntico e também a quantidade necessária de radiografias o que faz com que diminua o tempo de consulta, bem como a exposição do paciente a radiação.

3 LASER EM ENDODONTIA

3.1 Introdução

A efetiva eliminação de microrganismos em canais radiculares a níveis compatíveis com a cura dos tecidos perirradiculares é um constante desafio à prática clínica (SIQUEIRA, 2002). Inúmeros estudos têm demonstrado que a completa remoção de bactérias do sistema de canais radiculares (SCR) durante o preparo químico-mecânico não pode ser alcançada de forma consistente, independente da técnica de instrumentação ou combinação de técnicas e das substâncias irrigadoras utilizadas, devido à complexidade anatômica inerente SCR (SIQUEIRA et al. 2018; LACERDA et al., 2016, PAIVA et al. 2013), permanecendo paredes não preparadas, istmos ereentrâncias com a presença de bactérias organizadas na forma de um biofilme bacteriano, protegidas da ação dos agentes de desinfecção, que podem levar ao insucesso do tratamento endodôntico (SAKAMOTO et al. 2007, RICUCCI & SIQUEIRA, 2010).

Neste contexto, a terapia fotodinâmica (PDT) tem sido sugerida como uma estratégia coadjuvante para desinfecção dos canais radiculares durante o tratamento endodôntico (CHREPA et al., 2014; FIRMINO et al., 2016). A PDT baseia-se na associação de um corante conhecido como fotossensibilizador não tóxico e uma fonte de luz gerada por um laser de baixa potência. Após ativação fotoinduzida do fotossensibilizador, que é absorvido pelas bactérias, irá reagir com o oxigênio molecular, gerando radicais livres e oxigênio singleto, que induzem injúria e morte aos microrganismos (CHREPA et al., 2014; FIRMINO et al., 2016).

Vários estudos (GARCEZ et al.,2010; FIRMINO et al., 2016) têm investigado o efeito do PDT na redução da carga microbiana in vivo e in vitro e têm demonstrado resultados promissores. Assim, para um melhor entendimento sobre a terapia fotodinâmica, vamos entender o que é o laser.

3.2 Histórico do laser: o que é laser e como surgiu?

Apalavra LASER é um acrônimo de Light Amplification by Stimulated Emissionof Radiation, que significa Luz Amplificada por Emissão Estimulada de Radiação, ou seja, atua amplificando a luz e promovendo a emissão de fótons (NAJEEB et al., 2016).

Em meados de 1675 e 1704, Isaac Newton criou as primeiras hipóteses so-

bre luz, que pra ele era constituída de pequenas partículas, que poderiam se dividir em diversas cores. Einstein, em 1916, teorizou que essas pequenas partículas formadoras da luz eram pacotes de energia denominados fótons. A partir dos estudos do modelo atômico de Niel Bohr, onde os elétrons orbitam a eletrosfera em níveis, sendo que só podem "saltar" de um nível para outro se emitirem fótons, no ano de 1960, Theodore H. Maiman cria o primeiro aparelho laser, utilizando o rubi como meio ativo. Em 1961, Gordon Gould publica um artigo onde o acrônimo LASER passa a ser utilizado e relata que o laser nada mais é do que uma luz (SILVA et al., 2007).

O laser é uma luz coerente, onde os picos e vales de todas as trajetórias dos diferentes fótons coincidem em termos de direção, amplitude, comprimento e fase. Difere da luz comum, onde não existe sincronia entre os fótons emitidos. Todos os fótons emitidos no laser se propagam segundo trajetórias idênticas, sendo assim, são dispositivos capazes de emitir luz com comprimento de onda único e definido. De forma simplista, fótons de cor pura, com o mesmo comprimento de onda. No que tange a unidirecionalidade, o laser é um tipo de luz cujos fótons se propagam sobre trajetórias paralelas, diferentemente da luz comum, onde fótons de comprimentos de onda diversos são emitidos e se propagam de forma caótica, em todas as direções (CHENG et al., 2012).

Diante disso, podemos definir laser como uma radiação eletromagnética não ionizante que possibilita o foco em pequenos pontos e possui características como unidirecionalidade, monocromaticidade e coerência. É constituído por substâncias sólidas, líquidas e gasosas, que produzem e possibilitam a emissão de um feixe de luz quando excitado por uma fonte de energia (SILVA et al., 2007).

As primeiras pesquisas sobre o laser na área da Odontologia surgiram na década de 60, quando Stern &Sogannaes (1964) avaliaram in vitro, os efeitos do laser de alta potência no tecido dentário. Eles observaram que o feixe de luz proveniente do laser de rubi tinha a capacidade de causar dano ao esmalte e dentina, formando crateras efusão do esmalte com a dentina. Além disso, verificaram que o laser de alta potência tinha a capacidade de elevar a temperatura dos tecidos atingidos (STERN & SOGANNAES, 1972).

Goldman (1965) avaliando o laser de rubi in vivo, afirmou que o paciente não sentiu nenhuma dor durante o procedimento, o que foi confirmado posteriormente por Brugnera-Júnior & Pinheiro (1998). No mesmo ano, um estudo de Taylor et al. mostrou contrariamente que, o laser de rubi causa danos térmicos à polpa, podendo levar a necrose tecidual (PÉCORA; BRUGNERA JÚNIOR, 1999).

Frente a esses achados, os tipos de laser passaram a ser empregados para fins específicos na Odontologia.

3.3 Tipos de laser da odontologia

Os lasers são classificados de acordo com sua potência: podendo ser de alta, média ou baixa potência, sendo os de alta e baixa mais utilizados na Odontologia. Os de alta são também conhecidos como lasers cirúrgicos porque são utilizados em casos cirúrgicos devido seus efeitos térmicos, de vaporização, coagulação e esterilização dos tecidos. Além da função cirúrgica, a temperatura e a decorrente geração de calor estão associadas à redução microbiana e a biomodulação (efeito terapêutico).Já os lasers de baixa potência, também conhecidos como laser terapêutico, não possuem potencial destrutivo, possibilitando ação anti-inflamatória, analgesia e bioestimulação tecidual. Além disso, a radiação de lasers de baixa intensidade tem sido proposta como uma terapêutica a ser associada ao preparo químico mecânico (PQM) dos canais radiculares em casos de infecção, considerando a possibilidade de aumentar a eficácia do tratamento endodôntico por meio de sua ação bactericida. A ação antimicrobiana dos lasers de baixa intensidade vem sendo estudada em um processo conhecido como terapia fotodinâmica (PDT) (NEVES, et al., 2005).

3.4 Terapia Fotodinâmica (PDT) na edodontia

O conceito da Terapia Fotodinâmica foi instituído por Oscar Raab (1900), que publicou o primeiro artigo, após observar que baixas concentrações do corante de acridina, associadas a presença de luz, eram letais aos protozoários causadores de malária. Isso deveu-se ao fato da transferência de energia da luz para o corante. Von Tappeiner (1907) verificou que havia interferência tanto do corante quanto da presença de luz e deu o nome de "Photodynamische" ou "efeito fotodinâmico", indicando que a luz desempenhou um papel crítico. No entanto, com a descoberta da Penicilina, por Alexander Fleming, em 1928, as pesquisas sobre o efeito fotodinâmico, tornaram-se obsoletas. Com o advento da resistência antimicrobiana, os estudos da PDT têm ressurgido como efeito Phoenix e o interesse pela utilização desta terapia na Endodontia está relacionado, principalmente, ao efeito antimicrobiano comprovadamente constatado desta terapia. Além disso, a PDT é uma técnica de fácil aplicação, indolor e não promove resistência microbiana, uma vez que, nas células microbianas, o oxigênio singleto e os radicais livres interagem com várias estruturas celulares evias metabólicas, podendo ser indicada em trata-

mentos endodônticos em sessão única ou em múltiplas sessões (DANIELL & HILL, 1991; WAINWRIGHT & CROSSLEY 2004, ALFENAS et al., 2011).Em 1941, foi relatado na literatura médica, pela primeira vez, o termo Terapia Fotodinâmica (PDT- PhotodynamicTherapy) sendo definida como uma reação entre fotossensibilizadores e luz, gerando efeito citotóxico através de reações oxidativas. Nessa terapia, um agente químico (fotossensibilizador) é utilizado e ativado por luz (sensitização) causando morte celular, principalmente, por apoptose, em células eucariotas (LEE et al., 2004; ALFENAS et al., 2011).

3.4.1 Mecanismo da PDT

Aterapia fotodinâmica é um processo fotoquímico onde a excitação eletrônica do sensitizador provoca dois mecanismos: tipo I – transferência de elétrons - e tipo II – transferência de energia. No mecanismo tipo I, há a formação de produtos oxidados e ocorre em cerca de 5% da reação. Nos outros 95%, ocorre o mecanismo tipo II, mais desejável e responsável pela apoptose, que diferentemente da necrose, não provoca injúria aos tecidos adjacentes. Na apoptose, a célula tem uma morte programada com encolhimento da mesma e formação de vesículas (corpos apoptóticos) que são fagocitados por macrófagos posteriormente. Como não há lise celular, não há extravasamento do conteúdo citoplasmático evitando assim lesão tecidual. Isso torna a PDT uma terapia eficaz e segura (GAD et al., 2004).

Assim, pode-se dizer que a terapia fotodinâmica (PDT) consiste na associação de uma fonte de luz e um fotossensibilizante, na presença de oxigênio, para produzir um efeito antimicrobiano. A luz emitida pelo laser de baixa potência, é absorvida pelo fotossensibilizante e este é ativado. A transferência de energia do fotossensibilizador ativado para o oxigênio disponível, resulta na formação de espécies tóxicas de oxigênio, as quais se ligam aos microrganismos inviabilizando suas células (ALFENAS et al., 2011).

3.4.2 Componentes da PDT

-Luz:

A fonte de luz utilizada na PDT é a luz laser, pois apresenta características especiais, tais como monocromaticidade, coerência e unidirecionalidade, que permitem a ocorrência de interação fotobiológica,facilitando, assim,a escolha do fotossensibilizador, bem como a profundidadede penetração de luz no tecido.

Para airradiação de tecidos biológicos, preconiza-se a utilizaçãode compri-

mento de onda entre 660nm (vermelho) a 1000 nm (infravermelho) (BAPTISTA & WAINWRIGHT, 2011). Dentre os lasers, os mais utilizados para PDT antimicrobiana são os lasers de diodo com emissão de luz no comprimento de onda entre 630-690 nm (vermelho), pois apresentam maior penetração de fótonsno tecido biológico e, diferentemente do infravermelho, são mais fáceis de encontrar fotossensibilizadoresque apresentem esse pico de absorção (GOLSHAN & NAKHLIS, 2006) (FIGURA 1).

Uma forma de assegurar que a luz do laser alcance todas as regiões do canal, principalmente a zona crítica apical, é através da utilização de uma fibra à ponteira de aproximadamente 400 µm. Durante a aplicação do laser, a fibra é deslocada no interior do SCR em movimentos helicoidais ou de apical para cervical, tocando uma parede de cada vez, durante todo o processo da irradiação (RODRIGUEZ, 2011) (FIGURA 2).

Figura 1 - O Laser DUO portátil. Contém dois comprimentos de onda no mesmo aparelho, Laser vermelho 660nme Laser infravermelho 808nm

Fonte: Autores (2022).

Figura 2 - Fibra óptica descartável de 400 um, acoplada à ponta do laser



Fonte: Autores (2022).

- Oxigênio:

É necessário assegurar que durante a PDT, o oxigênio esteja presente no interior dos canais para que a energia liberada pela luz e absorvida pelo fotossensibilizador seja transferida ao oxigênio, que por sua vez, se transforma em oxigênio singleto. Como o oxigênio singleto reage com qualquer tipo de molécula, pode penetrar nos microrganismos e alterar seu DNA. Essas alterações celulares induzem a apoptose, que consiste na morte celular programada, onde vai haver interferência nas mitocôndrias, formação de vacúolos autofágicos, fusão do núcleo, até que haja um "murchamento" da célula. Essas pequenas vesículas, agora formadas, podem ser englobadas pelas células de defesa, eliminando a infecção. Além disso, como não ocorre lise celular, não há liberação de citotoxinas aos tecidos adjacentes, não havendo dano tecidual adjacente (XU et al., 2009).

Em contramão à essa necessidade, a presença de oxigênio no interior do SCR é escassa - fato esse confirmado pela grande maioria de microorganismos anaeróbios facultativos e anaeróbios estritos encontrados nessas regiões (XU et al., 2009). O oxigênio necessário para realizar a PDT é oriundo então, da água contida no fotossensibilizador, lipídios, peptídeos, proteínas, enzimas citoplasmáticas e ácido nucleico microbiano. Duas outras formas de se promover a reoxigenção do SCR seria através dos movimentos da fibra óptica, que agitam o fotossensibilizador, e promovem a reoxigenação do meio, contribuindo dessa forma, para aumentar o oxigênio disponível à reação, bem como a irrigação com peróxido de hidrogênio, previamente à aplicação do fotossensibilizador (GONÇALVES et al., 2005) (FIGURA 3 A e B).

Figura 3 - Fibra óptica



Fonte: Autores (2022).

Legenda: A) Fibra óptica descartável polimérica de 400 um. B)Fibra inserida apicalmente na raíz do dente, e ao ser deslocada, estimula a formação de Oxigênio.

- Fotossensibilizador:

Ao se verificar que as espécies bacterianas nãoapresentam fotossensibilizadores, preconizou-se entãoa utilização de um composto que pudesse atraira luz e formar radicais livres. Porém, a habilidadede um componente absorver luz não significa necessariamenteque ele possa atuar como fotossensibilizador. Para produzir efeito antimicrobiano, os fotossensibilizadores devem apresentar picos de absorção próximos ao comprimento de onda da luz utilizada e não devem apresentar toxicidade ao hospedeiro. O fotossensibilizador a ser empregado na PDT deve absorver luz de comprimento de onda ressonante, ou seja, a banda de absorção do fotossensibilizador deve coincidir com a banda de emissão da fonte de luz (LACERDA et al., 2014).

Sendo assim, dentre os diversos fotossensibilizadores disponíveis no mercado, àqueles que absorvem comprimento de onda coincidente com a luz vermelha (660 nm) são os da classe fenotiazidas, que absorvem comprimentos de onda de 550 a 700 nm). Nessa classe, encontram-se as clorinas, forfirina, azul de metileno e azul de toluidina. Os dois últimos apresentam banda de absorção entre 620 nm e 700 nm, o que pode ser considerado muito próximo ao espectro vermelho (DAI et al., 2009).

No que concerne a concentração do fotossensibilizador, essa pode variar de 0,1 µg/ml a 200 µg/ml. No entanto, a concentração mais utilizada na Endodontia é de 6 µg/ml,pois nesta concentração não causa manchamentoda coroa e não permite a ocorrência deescudo óptico - em altas concentrações toda a luzé absorvida pelo fotossensibilizador, não atingindoáreas mais profundas do SCR,reduzindo a ação da PDT (DAI et al., 2009)(FIGURA 4).

Figura 4 - Fotossensibilizador em gel,à base de azul de metileno à 0,01%

Fonte: Autores (2022).

-Tempo:

Na Endodontia, os canais são preenchidos com o agente fotossensibilizador. Os microrganismos entram em contato com esse fotossensibilizante e tornam-se susceptíveis a luz irradiada, a qual induz uma reação fotoquímica com formação de radicais livres de oxigênio, como o oxigênio singleto, que é capaz de penetrar nas células dos microrganismos causando a morte celular (SCHOOP et al., 2006).

Para que isso ocorra, é necessário, contudo, aguardar um certo intervalo de tempo, para queo fotossensibilizador entre em contato com o microrganismo, penetre ou, ao menos,se ligue à membrana plasmática e, consequentemente,aumente os danos a serem causados aos microrganismos. A esse tempo, dá-se o nome de tempo de pré-irradiação. O tempo a ser utilizado varia geralmente entre 5 a 15 minutos (GUTKNECHT et al., 2000, FUMES et al. 2018). No entanto, bactérias gram-negativas por apresentarem estrutura molecular mais desenvolvida, com uma membrana externa a mais que as gram--positivas, necessitam de tempos maiores. Assim, já foi observado o tempo de pré-irradicação com até 30 minutos, esse tempo, porém, deve ser extrapolado à clínica, devendo ser reprodutível durante a prática (FIGURA 5).

Figura 5 - Aplicação da terapia fotodinâmica após tratamento endodôntico

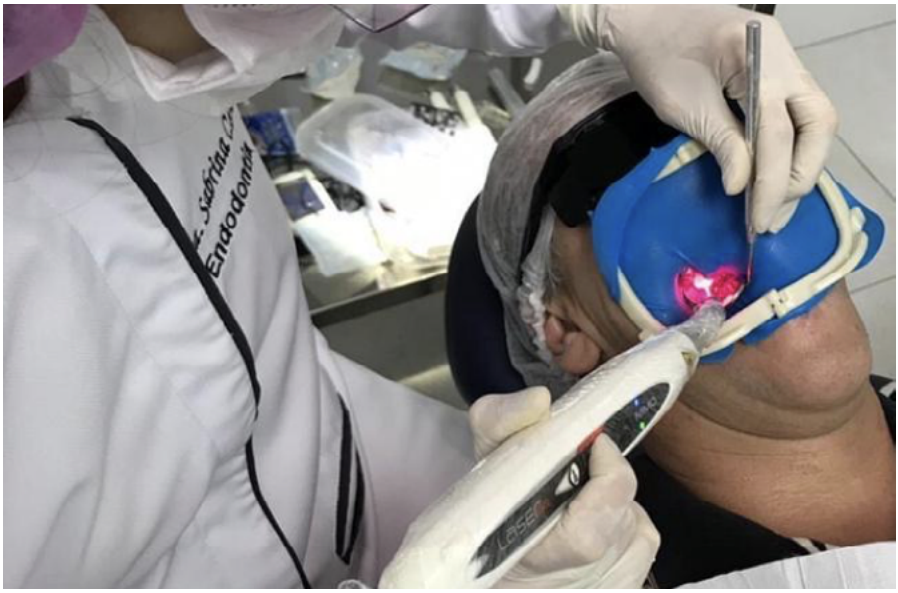

Fonte: Autores (2022).

No que concerne ao tempo de radiação, vale ressaltar que a eficácia da PDT está relacionada intimamente com a potência utilizada pelo aparelho de laser, tempo de irradiação, tempo de pré-radiação e tipo de ponteira utilizada (DAI et al., 2009). Sabe-se ainda que a inativação dos microrganismos é maior conforme o aumento de dose de energia. Desse modo, o tempo e a energia utilizada podem ser calculados através da seguinte fórmula: E = P x T (E = energia em joule, P = potência em watt e T = tempo em segundo), seguindo orientações do fabricante do laser diodo (NIKOLAOS et al., 2006).

Assim pode-se observar que mesmo com resultados positivos na redução microbiana com o uso da PDT (CHREPA et al. 2014; BORDEA et al. 2020), ainda não existe um protocolopara seu manuseio, dificultando a síntese de evidências sobre o seu uso na Endodontia. Com isso, torna-se necessária a criação de um protocolo com potência do laser, tipo de ponteira a ser utilizada e tempo de pré-irradiação ideal para eliminação ou pelo menos redução dos microrganismos do SCR.

3.5 Aplicação/Indicação

Microrganismos presentes no SCR têm se mostrado a principal causa de insucesso da terapia endodôntica, não só por produzir subprodutos metabólicos, mas pela capacidade de formar biofilme, colonizar canais acessórios, istmos, deltas apicais e túbulos dentinários, dificultando sua eliminação pelo preparo químico mecânico e/ou medicação intracanal (SIQUEIRA et al., 2014).

Na dinâmica de uma infecção endodôntica, as espécies bacterianas que inicialmente penetram o tecido dentinário são as anaeróbias facultativas, bacilos e Gram negativos. Anaeróbios estritos são invasores secundários sendo que, em, aproximadamente, sete dias após o estabelecimento da infecção, 50% da microbiota já é composta de anaeróbios obrigatórios. Infecções primárias normalmente são constituídas por comunidades mistas compostas por 10 a 20 espécies em média com 103 a 105 células bacterianas por canal. Embora bactérias anaeróbias Gram-negativas sejam as mais frequentes, vários bacilos e cocos Gram positivos também têm sido detectados na microbiota mista do SCR (SIQUEIRA et al., 2011).

As infecções secundárias se originam após a intervenção profissional e caracteriza por apresentar uma microbiota formada por microrganismos que não estavam presentes ao início do tratamento,portanto tais patógenos provavelmente tiveram acesso ao canal durante o tratamento, entre as consultas ou após a obturação. Pode ser composta por apenas uma espécie e em sua

maioria Gram-positivas facultativas. *CandidaspecieseEnterococcusfaecalis* são típicas da infecção secundária por não serem normalmente encontradas na infecção primária (SIQUEIRA et al., 2011).

As infecções persistentes ou refratárias são causadas por micro-organismos remanescentes de infecções primárias ou secundárias, que resistiram aos procedimentos intracanais de desinfecção. Bactérias Gram-positivas facultativas, são encontradas em frequências relativamente altas quando comparados às infecções primárias (TAVARES et al., 2011). No quadro 1 estão apresentados os microrganismos mais frequentemente detectados nas infecções endodônticas, de acordo com o tipo de infecção:

Quadro 1 - Infecções endodônticas e microrganismos mais frequentemente detectados Infecção

Infecção Primária	Infecção Secundária	Infecção Persistente
Fusobacterium	*EnterococcusKlebsiella*	*Actinomyces*
StreptococcusPrevotella	*Enterobacter*	*Enterococcus*
Eubacterium	*Pseudomonas*	*Eubacterium*
Actinomyces	*Acinetobacter*	*Propionibacterium*
Campylobacter	*Escherichia Fungos*	*Fungos*
Propionibacterium		
Porphyromonas		
Peptostreptococcus		

Fonte: Lopes & Siqueira Júnior (1999).

Com o advento da biologia molecular, inúmeras técnicas vêm sendo empregadas para detectar os microrganismos presentes nas infecções e, ainda, identificar o tipo de patógeno mais prevalente em cada uma das situações clínicas, o que permite interrelacionar espécies específicas com sinais e sintomas ou até mesmo com o fracasso endodôntico (RÔÇAS et al., 2008). Contudo, esta limitação da terapia endodôntica pode ser amenizada pela utilização da PDT como coadjuvante ao tratamento, por permitir a difusão dos radicais livres (oxigênio singleto), responsáveis pela ação antimicrobiana, podendo penetrar no interior dos canais e túbulos dentinários, inacessíveis às técnicas endodônticas tradicionais (PAIVA et al., 2007). Ainda nessa visão, des-

taca-se que a PDT tem maior eficácia em bactérias gram positivas, pois são compostas por diversas camadas de peptideoglicano, altamente permeáveis, facilitando dessa forma a penetração do fotossensibilizante. Além disso, a PDT tem efeito direto sobre moleculares extracelulares, ou seja, é capaz de causar danos na matriz extracelular dos biofilmes orais, levando à ruptura do biofilme, fato que não é realizado por ação de antibióticos (KONOPKA & GOSLINSKI, 2007). Sendo assim, a utilização da PDT assume um aspecto importante na infecção bacteriana que apresenta resistência à medicação intracanal, como é o caso do Enterococcus faecalis (GARCEZ et al., 2016) e nos casos da presença de biolfimes (KONOPKA & GOSLINSKI, 2007).

O uso da PDT também é válido para combater células fúngicas e/ou em casos com problemas envolvendo resistência contra os antifúngicos. Essa terapia é muito útil ao atuar em conjunto com o tratamento endodôntico convencional no combate, por exemplo, principalmente à Candida albicans (PUPO et al., 2011).

3.6 Casos clínicos

Todos os casos clínicos aqui apresentados são de dentes portadores de periodontite apical, que tiveram seus sinais e sintomas regredidos após a associação da terapia endodôntica e PDT.

Seis pacientes compareceram ao consultório odontológico, com ausência de sintomatologia dolorosa, porém, com edema e fístula. Ao exame radiográfico, os dentes apresentaram imagem radiolúcida compatível com lesão periapical. Os tratamentos endodônticos foram realizados em 2 sessões, por meio de instrumentação mecanizada, irrigação e aplicação da PDT com auxílio de uma ponta de fibra ótica e um laser de baixa potência.

O protocolo instituído foi agitação do hipoclorito de sódio a 2,5% por 30 segundos (3 ciclos), irrigação com soro fisiológico, irrigação com EDTA a 17%, por um minuto, seguido de irrigação com hipoclorito de sódio a 2,5% agitando 30 segundos. Com auxílio de uma seringa e agulha, aplicou-se o fotossensibilizador no canal e aguardou-se 5 minutos para marcação das células bacterianas. Com auxílio de uma ponta de fibra ótica e laser de baixa potência, cada canal foi irradiado por 90 segundos, com suaves movimentos de entrada e saída do interior do canal. Ao final, irrigou-se o canal com hipoclorito de sódio para remover o agente fotossensibilizador (FIGURA 6).

Figura 6 - Protocolo de aplicação da PDT

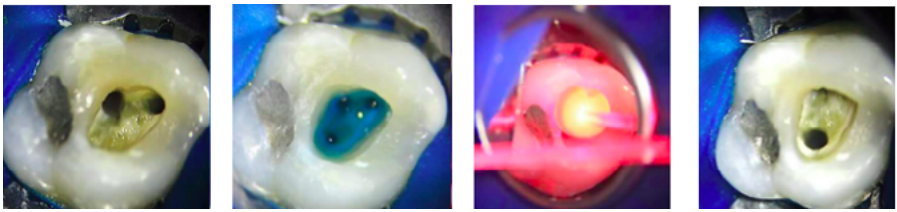

Fonte: Mauro Henrique Chagas e Silva (2019).

Legenda: A) Aplicação deNaOCL a 2,6% e EDTA a 17%, sob agitação.

B) Aplicação do fotossensibilizante por 5 minutos. C) Irradiação por 90 segundos em cada canal. D) Lavagem do dente com solução irrigadora.

A medicação intracanal com pasta de hidróxido de cálcio permaneceu no canal por 7 dias. Na segunda consulta, removeu-se a medicação intracanal e umanova sessão de PDT foi realizada, para então proceder com a obturação, por meio da técnica termoplastificada. O selamento coronário foi realizado com cimento restaurador de ionômero de vidro. A proservação foi realizada decorridos 7 dias, 1 mês e após 1 ano da conclusão do tratamento. Na reavaliação apresentaram remissão dos sinais e ausência de sintomatologia (FIGURA 7 e 8).

Figura 7- Aspecto clínico dos casos, demonstrando edema e fístulas próximas aos dentes. Radiografias com imagem radiolúcida no ápice dos dentes

Fonte: Mauro Henrique Chagas e Silva (2019).

Figura 8 - Passo a passo da PDT

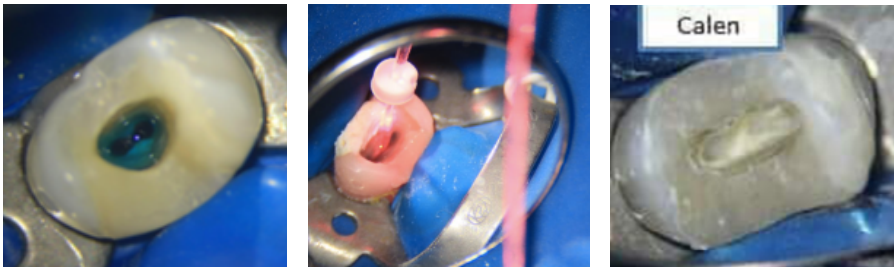

Fonte: Mauro Henrique Chagas e Silva (2019).

Legenda: A) Aplicação do fotossensibilizante azul de metileno. B) Aplicação do laser de baixa potência com uma ponta de fibra ótica. C) Medicação intracanal com pasta de hidróxido de cálcio.

Figura 9 - Caso Clínico

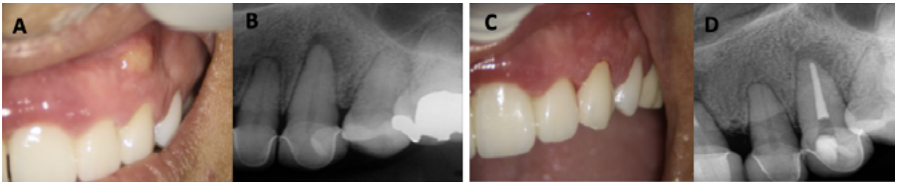

Fonte: Mauro Henrique Chagas e Silva (2019).

Legenda: A) Presença de fístula na região do dente 23. B) Região radiolúcidaapicalmente ao 23. C) Mucosa íntegra na região do 23. D) Pequena região radiolúcidaapicalmente ao dente 23.

3.7 Considerações finais

Durante o tratamento endodôntico, apesar da realização de toda a terapia convencional de forma adequada, com o uso de instrumentação, solução irrigadora e medicação intracanal, pode ocorrer insucesso no tratamento. Nesse contexto, a terapia fotodinâmica (PDT) tem sido proposta como método auxiliar para obter uma melhor descontaminação dos canais radiculares, de forma que, quando aplicada corretamente, diminuiu de maneira notória a microbiota bacteriana intracanal. Além disso, possui rápida e fácil aplicação, não desenvolve resistência bacteriana e pode ser usada em tratamentos de sessão única e múltiplas (AMARAL et al., 2010; LACERDA et al.,2014). Os estudos ainda precisam ser aprofundados para que se possa desenvolver um protocolo clínico na utilização do laser, no entanto, mesmo com uma grande diversidade de protocolos, os resultados têm se mostrado promissores.

REFERÊNCIAS

AGUIAR, K. S. O uso dos cimentos biocerâmicos na endodontia: revisão literária. **Centro Universitário São Lucas**, 2020.

ALFENAS, C. F. *et al.* Terapia fotodinâmica na redução de micro-organismos no sistema de canais radiculares. **Revista Brasileira de Odontologia,** v. 68, n. 1, p. 68-71, jan./jun. 2011. Disponível em: https://revista.aborj.org.br/index.php/rbo/article/view/255/221. Acesso em: 18 abr. 2023.

AMARAL, R. R. *et al.* Terapia fotodinâmica na endodontia: revisão de literatura. **Revista da Faculdade de Odontologia**, v. 15, n. 2, p. 207-211, maio/ago. 2010. Disponível em: http://revodonto.bvsalud.org/scielo.php?script=sci-arttext&pid=S1413-40122010000200020. Acesso em: 18 abr. 2023.

BAPTISTA, M. S.; WAINWRIGHT, M. Photodynamic antimicrobial chemotherapy (PACT) for the treatment of malaria, leishmaniasis and trypanosomiasis. **Brazilian Journal of Medical and Biological Research**, v. 44, n. 1, p. 1-10, jan. 2011. Disponível em: https://www.scielo.br/j/bjmbr/a/Fz9k3D3YLQwtTkHQCY8yhFd/?lang=en. Acesso em: 18 abr. 2023.

BORDEA, I. R. *et al.* Evaluation of the outcome of various laser therapy applications in root canal disinfection: a systematic review. **Photodiagnosis Photodyn Ther**, v. 29, n. 101611, mar. 2020. Disponível em: https://www.sciencedirect.com/science/article/abs/pii/S1572100019302716?via%3Dihub. Acesso em: 18 abr. 2023.

BORGES, R. P. *et al.* Changes in the surface of four calcium silicate containing endodontic materials and an epoxy resin based sealer after a solubility test. **International Endodontic Journal**, v. 45, n. 5, p. 419-428, maio 2011. Disponível em: https://onlinelibrary.wiley.com/doi/full/10.1111/j.1365-2591.2011.01992.x. Acesso em: 18 abr. 2023.

BRANDÃO, M. W. **Cimentos Biocerâmicos na Endodontia**. 2017. Relatório de Estágio (Mestrado Integrado em Medicina Dentária) – Instituto Universitário de Ciências da Saúde, Gandra, Portugal, 2017.

Disponível em: https://repositorio.cespu.pt/handle/20.500.11816/2871. Acesso em: 18 abr. 2023.

BUGARIN JUNIOR, J. G.; GARRAFA, V. Bioética e biossegurança: uso de biomateriais na prática odontológica. **Revista de Saúde Pública**, v. 41, n. 2, p. 223-228, 2007. Disponível em: https://www.scielo.br/j/rsp/a/NLnLRDBy6L3jHVryT8Z7jsQ/?format=pdf&lang=pt. Acesso em: 18 abr. 2023.

CAMILLERI, J. Modification of mineral trioxide aggregate. **Physical and mechanical properties**, v. 41, n. 10, p. 843-849, ago. 2008. Disponível em: https://onlinelibrary.wiley.com/doi/10.1111/j.1365-2591.2008.01435.x. Acesso em: 18 abr. 2023.

CAMPS, J.; ABOUT, I. Cytotoxicity testing of endodontic sealers: a new method. **Journal of Endodontics**, v. 29, n. 9, p. 583-586, set. 2003. Disponível em: https://www.sciencedirect.com/science/article/abs/pii/S0099239905603287#preview-section-references. Acesso em: 18 abr. 2023.

CHEN, B. *et al*. Cytotoxicity and the effect of temperature on physical properties and chemical composition of a new calcium silicate-based root canal sealer. **Journal of Endodontics**, v. 46, n. 4, p. 531-538, fev. 2020. Disponível em: https://www.jendodon.com/article/S0099-2399(19)30980-X/fulltext. Acesso em: 18 abr. 2023.

CHENG, L. *et al*. Osteoinduction of hydroxyapatite/beta-tricalcium phosphate bioceramics in mice with a fractured fibula. **Acta Biomater,** v. 6, n. 4, p. 1569-1574, abr. 2010. Disponível em: https://www.sciencedirect.com/science/article/abs/pii/S1742706109004851. Acesso em: 18 abr. 2023.

CHENG, X. *et al.* Evaluation of the bactericidal effect of Nd:YAG, Er:YAG, Er, Cr:YSGG laser radiation, and antimicrobial photodynamic therapy (aPDT) in experimentally infected root canals. **Lasers in Surgery and Medicine**, v. 44, n. 10, p. 824-831, dez. 2012. Disponível em: https://onlinelibrary.wiley.com/doi/10.1002/lsm.22092. Acesso em: 18 abr. 2023.

CHREPA, V. *et al*. The effect of photodynamic therapy in root canal disinfection: a systematic review. **Journal of Endodontics,** v. 40, n. 7, p. 891-898, jul. 2014. Disponível em: https://www.jendodon.com/article/S0099-2399(14)00259-3/fulltext. Acesso em: 18 abr. 2023.

CINTRA, L. T. A. *et al*. Cytotoxicity, biocompatibility, and biomineralization of the new high-plasticity MTA material. **Journal Endodontics**, v. 43, n. 5, p. 774-778. 2017. Disponível em: https://pubmed.ncbi.nlm.nih.gov/28320539/. Acesso em: 18 abr. 2023.

COSTA, D. D. *et al*. Uma revisão da sua composição, mecanismo de ação e indicações clínicas. **Revista Saúde**, n. 24, v. 33, p. 24-33, 2012. Disponível em: https://pubmed.ncbi.nlm.nih.gov/28320539/. Acesso em: 18 abr. 2023.

DAI, T.; HUANG, Y. Y.; HAMBLIN, M. R. Photodynamic therapy for localized infections state of the art. **PhotodiagnosisPhotodyn Therapy**, v. 6, n. 03-04, p. 170-188, set. 2009. Disponível em: https://www.sciencedirect.com/science/article/abs/pii/S1572100009001410?via%3Dihub. Acesso em: 18 abr. 2023.

DAMMASCHKE, T. *et al*. Chemical and physical surface and bulk material characterization of white ProRoot MTA and two Portland cements. **Dental Materials**, v. 21, n. 8, p. 731-738, ago. 2005. Disponível em: https://www.sciencedirect.com/science/article/abs/pii/S0109564105000631?via%3Dihub. Acesso em: 20 abr. 2023.

DANIELL, M. D.; COLINA, J. S. A history of photodynamic therapy. **Australian and New Zealand Journal of Surgery**, v. 61, n. 5, p. 340-348, maio 1991. Disponível em: https://onlinelibrary.wiley.com/doi/abs/10.1111/j.1445-2197.1991.tb00230.x?sid=nlm%3Apubmed. Acesso em: 20 abr. 2023.

DONNERMEYER, D. *et al.* Endodontic sealers based on calcium silicates: a systematic review. **Odontology,** v. 107, n. 4, p. 421-436, dez. 2019. Disponível em: https://link.springer.com/article/10.1007/s10266-018-0400-3. Acesso em: 20 abr. 2023.

ERTAS, H. *et al*. Push-out bond strength of different mineral trioxide aggregates. **European Journal of Dentistry**, v. 8, n. 3, p. 348-52, jul./set. 2014. Disponível em: https://www.ncbi.nlm.nih.gov/pmc/articles/PMC4144133/?report=reader. Acesso em: 20 abr. 2023.

FARAONI, G. *et al.* Comparative assessment of flow and setting time of the MTA Fillapex™ sealer. **Revista da Faculdade de Odontologia**, v. 18, n. 2, p. 180-184, maio/ago. 2013. Disponível em: http://revodonto.bvsalud.org/

pdf/rfo/v18n2/a10v18n2.pdf. Acesso em: 20 abr. 2023.

FERREIRA, C. M.; FRONER, I. C.; BERNARDINELI, N. Utilização de duas técnicas alternativas para localização do forame apical em endodontia: avaliação clínica e radiográfica. **Revista de Odontologia da Universidade de São Paulo**, v. 12, n. 3, p. 241-246, jul. 1998. Disponível em:https://www.scielo.br/j/rousp/a/q8Bvd3vdhpqhF3knyQBmLHy/abstract/?lang=pt. Acesso em: 20 abr. 2023.

FIRMINO, R. T. *et al.* Endodontic treatment associated with photodynamic therapy: case report. **Photodiagnosis and Photodynamic Therapy**, v. 15, p. 105-108, set. 2016. Disponível em:https://linkinghub.elsevier.com/retrieve/pii/S1572-1000(16)30100-4. Acesso em: 20 abr. 2023.

FRANÇA, G. *et al.* Uso dos biocerâmicos na Endodontia: revisão de literatura. **Revista de Ciências da Saúde Nova Esperança,** v. 17, n. 2, p. 45-55, 2019. Disponível em: https://revista.facene.com.br/index.php/revistane/article/view/197/126. Acesso em: 20 abr. 2023.

FREITAS, F. *et al*. Localizadores Apicais. **Revista FAIPE**, v. 2, n. 2, p. 44-66, 2012.

FUMES, A. C. *et al.* Effect of aPDT on Streptococcus mutans and Candida albicans present in the dental biofilm: systematic review. **Photodiagnosis and Photodynamic Therapy,** v. 21, p. 363-6, fev. 2018. Disponível em: https://www.sciencedirect.com/science/article/abs/pii/S1572100017303277?via%3Dihub. Acesso em: 20 abr. 2023.

GAD, F. *et al*. Effects of growth phase and extracellular slime on photodynamic inactivation of Gram-positive pathogenic bacteria. **Antimicrob Agents Chemother,** v. 48, n. 6, p. 2173-2178, jun. 2004. Disponível em: https://www.ncbi.nlm.nih.gov/pmc/articles/PMC415578/pdf/0802-03.pdf. Acesso em: 20 abr. 2023.

GARCEZ, A. S. *et al.* Photodynamic therapy associated with conventional endodontic treatment in patients with antibiotic-resistant microflora: a preliminary report. **Journal of Endodontics**, v. 36, n. 9, p. 1463-1466, set. 2010. Disponível em: https://www.jendodon.com/article/S0099-2399(10)00504-2/fulltext. Acesso em: 20 abr. 2023.

GARCEZ, A. S. *et al*. Uma nova estratégia para PDT antimicrobiana em Endodontia. **Revista da Associação Paulista de Cirurgiões Dentistas**, v. 70, n. 2, p. 126-130, abr./jun. 2016. Disponível em: http://revodonto.bvsalud.org/pdf/apcd/v70n2/a05v70n2.pdf. Acesso em: 20 abr. 2023.

GOLSHAN, M.; NAKHLIS, F. Can methylene blue only be used in sentinela lymph node biopsy for breast cancer? **The Breast Journal**, v. 12, n. 5, p. 428-30, set. 2006. Disponível em: https://onlinelibrary.wiley.com/doi/10.1111/j.1075-122X.2006.00299.x. Acesso em: 20 abr. 2023.

GONÇALVES, R. B. *et al.* Susceptibility of Streptococcus mutans biofilms to photodynamic therapy: an in vitro study. **Journal of Antimicrobial Chemotherapy**, v. 56, n. 2, p. 324-330, ago. 2005. Disponível em: https://academic.oup.com/jac/article/56/2/324/837374?login=false. Acesso em: 20 abr. 2023.

GUIMARÃES, B. M. *et al.* O uso dos localizadores foraminais na endodontia: revisão de literatura. **Revista Odontológica do Brasil Central**, v. 23, n. 64, 2014. Disponível em: https://www.robrac.org.br/seer/index.php/ROBRAC/article/view/836. Acesso em: 20 abr. 2023.

GUTKNRCHT, N. *et al*. Diode laser radiation and its bactericidal effect in root canal wall dentin. **Journal of Clinical Laser Medicine & Surgery**, v. 18, n. 2, p. 57-60, abr. 2000. Disponível em: https://pubmed.ncbi.nlm.nih.gov/11800103/. Acesso em: 20 abr. 2023.

HOLLAND, C. P.; LIGHT, B. Global enterprise resource planning implementation. HAWAII INTERNATIONAL CONFERENCE ON SYSTEM SCIENCES, 32., 1999. **Anais** [...]. Maui; HI; USA: [S. n.], 1999. Disponível em: https://ieeexplore.ieee.org/document/772762. Acesso em: 20 abr. 2023.

KATZ, A.; MASS, E.; KAUFMAN, A. Y. Eletronic apex locator: a review. **Oral Surg Oral Med Oral Pathol Oral Radiol and Endod**, v. 72, n. 2, p. 238-242, 1991.

KAWACHI, E. Y. *et al*. Biocerâmicas: tendências e perspectivas de uma área interdisciplinar. **Química Nova**, v. 23, n. 4, p. 518-522, 2000. Disponível em: https://www.scielo.br/j/qn/a/nnyfzjZ4dKqkgPzRdzQWMxG/?format=pdf&lang=pt. Acesso em: 20 abr.

2023.

KIELBASSA, A. M. *et al*. Clinical evaluation of the measuring accuracy of Root ZX in primary teeth. **Oral Surg Oral Med Oral Pathol Oral Radiol and Endod,** v. 95, p. 94-100, 2003. Disponível em: https://www.oooojournal.net/article/S1079-2104(02)91699-9/fulltext. Acesso em: 20 abr. 2023.

KIM, E.; LEE, S. J. Electronic apex locator. **Dent Clin North Am**, v. 48, p. 35-54, jan. 2004. Disponível em: https://www.sciencedirect.com/science/article/abs/pii/S0011853203000831?via%3Dihub. Acesso em: 20 abr. 2023.

KONOPKA, K.; GOSLINSKI, T. Photodynamic therapy in dentistry. **Journal of Dental Research**, v. 86, ed. 8, p. 694-707, ago. 2007. Disponível em: https://journals.sagepub.com/doi/10.1177/154405910708600803?url_ver=Z39.88-2003&rfr_id=ori:rid:crossref.org&rfr_dat=cr_pub%20%200pubmed. Acesso em: 20 abr. 2023.

LACERDA, M. F. L. S. *et al*. Avaliação das alterações morfológicas de dentes submetidos ao tratamento endodôntico e a terapia fotodinâmica. **Revista de Odontologia da UNESP,** v. 45, n. 6, p. 339-343, nov./dez. 2016. Disponível em: https://www.scielo.br/j/rounesp/a/vbSbfwpr5L9yxcnbVhpYDMk/abstract/?lang=pt. Acesso em: 20 abr. 2023.

LACERDA, M. F. L. S. *et al*. Terapia fotodinâmica associada ao tratamento Endodôntico: revisão de literatura. **Revista da Faculdade de Odontologia**, v. 19, n. 1, p. 115-120, jan./abr. 2014. Disponível em: http://revodonto.bvsalud.org/pdf/rfo/v19n1/a19v19n1.pdf. Acesso em: 20 abr. 2023.

LAURETTI, M. B. **Manual de técnica endodôntica**. São Paulo: Santos, 2005.

LEE, M. T. *et al*. Photo-activated disinfection of the root canal: a new role for lasers in endodontics. **Australian Endodontic Journal**, v. 30, n. 3, p. 93-98, dez. 2004. Disponível em: https://onlinelibrary.wiley.com/doi/abs/10.1111/j.1747-4477.2004.tb00417.x?sid=nlm%3Apubmed. Acesso em: 20 abr. 2023.

LEE, S.; MONSEF, M.; TORABINEJAD, M. Sealing ability of a mineral trioxide aggregate for repair of lateral root perforations. **Journal of**

Endodontics, v. 19, n. 11, p. 541-544, nov. 1993. Disponível em: https://www.scielo.br/j/rounesp/a/zLRqQ34cZzctkv5tJfbCX5F/?lang=pt. Acesso em: 20 abr. 2023.

LINS, R. P. *et al*. Análise da desinfecção apical do canal radicular preparado em três diferentes comprimentos de trabalho, utilizando movimento rotatório contínuo ou reciprocante e duas substâncias irrigadoras: estudo in vitro. **Revista de Odontologia da UNESP,** v. 48, e. 20190002, 2019. Disponível em: https://www.jendodon.com/article/S0099-2399(06)81282-3/pdf. Acesso em: 20 abr. 2023.

LISBOA, E. I. *et al*. Capacidade de selamento e penetração intratubular do MTA Fillapex e do AH Plus em dentes humanos. **Revista de Odontologia da UNESP**, v. 46, n. 1, p. 7-13, jan./fev. 2017. Disponível em: https://www.scielo.br/j/rounesp/a/rYnhJSvnwV8pvqR7zqsSrQP/?lang=pt&format=pdf. Acesso em: 20 abr. 2023.

LOPES, H. P.; SIQUEIRA JÚNIOR, J. F. **Endodontia**: biologia e técnica. 2. ed. Rio de Janeiro: Guanabara Koogan, 1999.

LOUREIRO, J. M. M. **Localizadores eletrônicos apicais**. 2015. Monografia (Mestrado em Medicina Dentária) - Faculdade de Medicina Dentária, Universidade do Porto, Porto, 2015. Disponível em: https://repositorio-aberto.up.pt/bitstream/10216/79246/2/35332.pdf. Acesso em: 20 abr. 2023.

MARTINS, J. N. R. *et al*. Clinical efficacy of electronic apex locators: systematic review. **Journal of Endodontics**, v. 40, n. 6, p. 759-777, jun. 2014. Disponível em: https://www.jendodon.com/article/S0099-2399(14)00306-9/fulltext. Acesso em: 20 abr. 2023.

MCDONALD, N. J. The electronic determination of working length. **Dental Clinics of North America**, v. 36. n. 2, p. 293-307, abr. 1992. Disponível em: https://www.jendodon.com/article/S0099-2399(14)00306-9/fulltext. Acesso em: 20 abr. 2023.

NAJEEB, S.; KHURSHID, B.; ZAFAR, M. S.; AJLAL, S. Applications of light amplificationby stimulated emission of radiation (lasers) for restorative dentistry. **Medical Principles and Practice**, v. 25, p. 201-211, dez. 2016. Disponível em: https://www.karger.com/Article/Pdf/443144. Acesso em: 20 abr. 2023.

NEVES, L. S. *et al.* A utilização do laser em Ortodontia. **Revista Dental Press de Ortodontia e Ortopedia Facial**, v. 10, n. 5, p. 149-156, 2005. Disponível em: https://www.scielo.br/j/dpress/a/w4X5YS3SrCWFtLrt87L6SNh/?lang=pt. Acesso em: 24 abr. 2023.

OLIVEIRA, P. M. S. **Biocerâmicas em Endodontia**. 2014. Dissertação (Mestrado em Medicina Dentária) - Faculdade de Ciências da Saúde, Universidade Fernando Pessoa, Porto, 2014. Disponível em: https://bdigital.ufp.pt/bitstream/10284/4375/1/PPG_20984.pdf. Acesso em: 24 abr. 2023.

PAIVA, S. S. M. *et al*. Clinical antimicrobial efficacy of NiTi rotary instrumentation with NaOCl irrigation, final rinse with chlorhexidine and interappointment medication: a molecular study. **International Endodontic Journal,** v. 46, p. 225-233, 2013. Disponível em: https://onlinelibrary.wiley.com/doi/10.1111/j.1365-2591.2012.02111.x. Acesso em: 24 abr. 2023.

PÉCORA, J. D.; BRUGNERA JÚNIOR, A. B. **Breve Histórico do laser**. Universidade de São Paulo: São Paulo, 1999. Disponível em: www.forp.usp.br/restauradora/laser/historia.html. Acesso em: 24 abr. 2023.

PIREZ, A. L. R.; BIERHALZ, A. C. K.; MORAES, A. M. Biomateriais: tipos, aplicações e mercado. **Química Nova**, São Paulo, v. 38, n. 7, p. 957-971, 2015. Disponível em: https://www.scielo.br/j/qn/a/th7gjVpvdpthnctYbhtFznN. Acesso em: 24 abr. 2023.

PUPO, Y. M. *et al.* Susceptibility of candida albicans to photodynamic therapy using methylene blue and toluidine blue as photosensitizing dyes. **Acta odontológica Latinoamericana**, v. 24, n. 2, p.188-192, 2011. Disponível em: https://pubmed.ncbi.nlm.nih.gov/22165318/. Acesso em: 24 abr. 2023.

QUINTÃO, C. P. *et al.* Adhesion capacity of bioceramic and resin-based root canal sealer to root dentin: an integrative review. **Revista Brasileira de Odontologia**, v. 77, e1758, 2020.

RAGHAVENDRA, S. S. *et al.* Bioceramics in Endodonticsa review. **Journal of Istanbul University Faculty of Dentistry,** v. 51, n. 3, p. 128-137, 2017. Disponível em: https://pubmed.ncbi.nlm.nih.gov/22165318/. Acesso em: 24 abr. 2023.

RAMOS, C.; BRAMANTE, C. **Odontometria**: fundamentos e técnica. São Paulo: Editora Santos, 2005.

RICUCCI, D.; SIQUEIRA JÚNIOR, J. F. Biofilms and apical periodontitis: study of prevalence and association with clinical and histopathologic findings. **Journal of Endodontics**, v. 36, n. 8, p. 1277-1288, 2010. Disponível em: https://www.jendodon.com/article/S0099-2399(10)00379-1/fulltext. Acesso em: 24 abr. 2023.

RÔÇAS, I. N. *et al*. Microorganisms in root canal-treated teeth from a German population. **Journal of Endodontics**, v. 34, n. 8, p. 926-31, 2008. Disponível em: https://www.jendodon.com/article/S0099-2399(08)00473-1/fulltext. Acesso em: 24 abr. 2023.

ROCHA, S. F. S. **Cimentos biocerâmicos e suas formas de aplicações no canal**: revisão de literatura. 2018. Monografia (Bacharelado em Odontologia) - Faculdade Maria Milza, Governador Mangabeira, 2018. Disponível em: http://131.0.244.66:8082/jspui/handle/123456789/1294. Acesso em: 24 abr. 2023.

RODRIGUEZ, H. M. *et al*. É realmente necessário o uso de fibra óptica na PDT endodôntica? **Photodiagnosis and Photodynamic Therapy**, v. 25, n. 1, p. 293, 2011. Disponível em: http://repositorio.ipen.br/handle/123456789/8887. Acesso em: 24 abr. 2023.

SAKAMOTO, M. *et al*. Bacterial reduction and persistence after endodontic treatment procedures. **Oral Microbiol Immunol**, v. 22, n. 1, p. 19-23, 2007. Disponível em: https://onlinelibrary.wiley.com/doi/10.1111/j.1399-302X.2007.00315.x. Acesso em: 24 abr. 2023.

SANTANA, P. S.; BOTELHO, E. S.; BARROS, D. V. O uso de cimentos biocerâmicos em endodontia. **Revista de Odontologia Contemporânea**, v. 5, p. 63-69, 2021.

SCHILDER, H. Filling root canals in three dimensions. **Dental Clinics of North America**, v. 32, n. 4, p. 723-744, nov. 1967. Disponível em: https://pubmed.ncbi.nlm.nih.gov/5262492/. Acesso em: 24 abr. 2023.

SCHOOP, U. *et al*. Innovative wavelengths in endodontic treatment. **Lasers in Surgery and Medicine**, v. 38, n. 6, p. 624-630, 2006. Disponível em:

https://onlinelibrary.wiley.com/doi/epdf/10.1002/lsm.20331. Acesso em: 24 abr. 2023.

SILVA, E. M. *et al*. Avaliação histológica da laserterapia de baixa intensidade na cicatrização de tecidos epitelial, conjuntivo e ósseo: estudo experimental em ratos. **Revista Sul-Brasileira de Odontologia**, v. 4, p. 29-35, 2007. Disponível em: https://pesquisa.bvsalud.org/portal/resource/pt/biblio-873548. Acesso em: 24 abr. 2023.

SILVA, T. M.; ALVES, F. R. F. Localizadores apicais na determinação do comprimento de trabalho: a evolução através das gerações. **Revista Brasileira de Odontologia**,v. 68, n. 2, p. 180-185, jul./dez. 2011. Disponível em: https://revista.aborj.org.br/index.php/rbo/article/view/300. Acesso em: 24 abr. 2023.

SIQUEIRA JUNIOR, J. F. *et al*. Bacteriologic investigation of the effects of sodium hypochlorite and chlorhexidine during the endodontic treatment of teeth with apical periodontitis. **Oral Surgery, Oral Medicine, Oral Pathology, and Oral Radiology**, v. 104, n. 1, p.122-130, 2007. Disponível em: https://www.oooojournal.net/article/S1079-2104(07)00086-8/fulltext. Acesso em: 24 abr. 2023.

SIQUEIRA JÚNIOR, J. F. *et al.* Bacterial leakage in coronally unsealed root canals obturated with 3 different techniques. **Oral Surgery, Oral Medicine, Oral Pathology, and Oral Radiology**, v. 90, n. 5, p. 647-650, nov. 2011. Disponível em: https://www.sciencedirect.com/science/article/abs/pii/S1079210402000859. Acesso em: 25 abr. 2023.

SIQUEIRA JUNIOR, J. F. *et al*. Princípios biológicos do tratamento endodôntico de dentes com polpa necrosada e lesão perirradicular. **Revista Brasileira de Odontologia**, Rio de Janeiro, v. 69, n. 1, p. 8-14, jan./jun. 2012. Disponível em: http://revodonto.bvsalud.org/pdf/rbo/v69n1/a04v69n1.pdf. Acesso em: 25 abr. 2023.

SIQUEIRA JÚNIOR, J. F. *et al.* Unprepared root canal surface areas: causes, clinical implications, and therapeutic strategies. **Brazilian Oral Research**, v. 18, n. 32, e. 65, 2018. Disponível em: https://www.scielo.br/j/bor/a/8p3bLKhhjcrzryGhQxQBBLc/?lang=en. Acesso em: 24 abr. 2023.

SIQUEIRA JÚNIOR, J. F.; RÔÇAS, I. N.; HÜLSMANN, M. Causes and

management of post-treatment apical periodontitis. **British Dental Journal**, v. 216, n. 6, p. 305-12, mar. 2014. Disponível em: https://www.nature.com/articles/sj.bdj.2014.200. Acesso em: 25 abr. 2023.

SIQUEIRA JÚNIOR, J. F. Endodontic infections: concepts paradigms and perspectives. **Oral Surgery, Oral Medicine, Oral Pathology, and Oral Radiology,** v. 94, n. 3, p. 281-283, 2002. Disponível em: https://www.sciencedirect.com/science/article/abs/pii/S1079210402000859. Acesso em: 25 abr. 2023.

SÓ, M. V. R. *et al.* Odontometria Eletrônica. In: HADDAD-FILHO, M. S (org.). **Endodontia de Vanguarda**: mais fácil, mais rápida e mais segura. São Paulo: Ed. Napoleão, 2015. p. 112-133.

SOUKOS, N. S. *et al.* Photodynamic therapy for endodontic disinfection. **Journal of Endodontics**, v. 32, p. 979-84, 2006. Disponível em: https://linkinghub.elsevier.com/retrieve/pii/S0099-2399(06)00414-6. Acesso em: 24 abr. 2023.

SOUSA, B. C. *et al.* Avaliação da distância média entre o forame parapical e o ápice radicular radiográfico em dentes permanentes humanos. **Revista Sul Brasileira de Odontologia,** v. 17, n. 1, p. 47-54, jan./jun. 2020. Disponível em: https://core.ac.uk/reader/328165180. Acesso em: 25 abr. 2023.

SOUZA NETO, M. D. *et al.* Avaliação de um aparelho eletrônico para determinação da odontometria. **Revista de Odontologia da Universidade de São Paulo**, v. 9, n. 1, p. 33-37, jan./mar. 1995. Disponível em: https://pesquisa.bvsalud.org/portal/resource/pt/lil-155768. Acesso em: 25 abr. 2023.

STERN, R. H.; VAHL, J.; SOGNNAES, R. F. Lased enamel: ultrastructural observations of pulsed carbon dioxide laser effects. **Journal of Dental Research**, v. 51, n. 2, p. 455-460, mar. 1972. Disponível em: https://journals.sagepub.com/doi/10.1177/00220345720510023501?url_ver=Z39.88-2003&rfr_id=ori:rid:crossref.org&rfr_dat=cr_pub%20%200pubmed. Acesso em: 25 abr. 2023.

TAVARES, W. L. F. *et al.* Microbiota of deciduous endodontic infections analysed by MDA and Checkerboard DNA–DNA hybridization. **International Endodontic Journal**, v. 44 n. 3 p. 225-235, mar. 2011.

Disponível em: https://onlinelibrary.wiley.com/doi/10.1111/j.1365-2591.2010.01805.x. Acesso em: 25 abr. 2023.

TAY, F. R. *et al*. Calcium Phosphate Phase Transformation Produced by the Interaction of the Portland Cement Component of White Mineral Trioxide Aggregate with a Phosphate-containing Fluid. **Journal of Endodontics,** v. 33, n. 11, p. 1347-1351, nov. 2007. Disponível em: https://www.jendodon.com/article/S0099-2399(07)00641-3/fulltext. Acesso em: 25 abr. 2023.

TORABINEJAD, M.; PARIROKH, M. Mineral trioxide aggregate: a comprehensive literature review part II: leakage and biocompatibility investigations. **Journal of Endodontics**, v. 36, n. 2, p. 190-202, fev. 2010. Disponível em: https://www.jendodon.com/article/S0099-2399(09)00770-5/fulltext. Acesso em: 25 abr. 2023.

TORABINEJAD, M.; PARIROKH, M.; DUMMER, P. M. H. Mineral trioxide aggregate and other bioactive endodontic cements: an updated overview Part II: other clinical applications and complications. **International Endodontic Journal**, v. 51, n. 3, p. 284-317, 2018. Disponível em: https://onlinelibrary.wiley.com/doi/10.1111/iej.12843. Acesso em: 25 abr. 2023.

VON ARX, T. Mineral Trioxide Aggregate (MTA): eine Erfolgsgeschichte in der apikalen Chirurgie. **Swiss Dental Journal SSO**, v. 126, n. 6, p. 573-595, 2016. Disponível em: https://pubmed.ncbi.nlm.nih.gov/27377433/. Acesso em: 25 abr. 2023.

WAINWRIGHT, M.; CROSSLEY, K. Photosensitizing agents-circumventing resistance and breaking down biofilms: a review. **International Biodeterioration and Biodegradation**, v. 53, n. 2, p. 119-126, mar. 2004. Disponível em: https://www.sciencedirect.com/science/article/abs/pii/S0964830503001641. Acesso em: 25 abr. 2023.

XU, Y. *et al*. Endodontic antimicrobial photodynamic therapy: safety assessment in mammalian cell cultures. **Journal of Endodontics,** v. 35, n. 11, p. 1567-1572, nov. 2009. Disponível em: https://www.jendodon.com/article/S0099-2399(09)00666-9/fulltext. Acesso em: 25 abr. 2023.

YANG, Q.; TROCZYNSKI, T.; LIU, D. Influence of apatite seeds on the synthesis of calcium phosphate cement. **Biomaterials**, v. 23, n. 13, p. 2751-2756, jul. 2002. Disponível em: https://www.sciencedirect.com/science/

article/abs/pii/S0142961202000108?via%3Dihub. Acesso em: 25 abr. 2023.

ZHANG, W.; LI, Z.; PENG, B. Assessment of a new root canal sealer's apical sealing ability. **Oral Surgery, Oral Medicine, Oral Pathology, and Oral Radiology**, v. 107, n. 6, p. 79-82, jun. 2009. Disponível em: https://www.oooojournal.net/article/S1079-2104(09)00113-9/fulltext. Acesso em: 25 abr. 2023.

ZHAO, W. et al. The self-setting properties and in vitro bioactivity of tricalcium silicate. **Biomaterials**, v. 26, n. 31, p. 6113-6121, 2005. Disponível em: https://www.sciencedirect.com/science/article/abs/pii/S014296120500308X?via%3Dihub. Acesso em: 25 abr. 2023.

A presente obra engloba alguns dos principais avanços da Endodontia nos últimos anos, desde o uso de localizadores apicais para definir o comprimento do dente, até a implementação de técnicas coadjuvantes utilizadas durante o tratamento endodôntico para otimizar a limpeza e desinfecção dos canais e de cimentos endodônticos com propriedades biológicas desejadas.

univale
editora